Spätblutungen im Wochenbett.

Ein Fall
von Aneurysma spurium der Arteria uterina.

Inaugural-Dissertation

zur

Erlangung der Doktorwürde

der

hohen medizinischen Fakultät der Universität Basel

vorgelegt von

Theodor Vogelsanger,
prakt. Arzt aus Schaffhausen,
gewes. Assistenzarzt am Frauenspital Basel.

Leipzig.
Verlag von Georg Thieme
1908.

Druck von C. Grumbach in Leipzig.

Blutungen gehörten von jeher und zählen auch heute noch zu den unangenehmsten und gefährlichsten Komplikationen der Geburt und des Wochenbettes.

Obgleich der allergrösste Teil der puerperalen Hämorrhagien sich als Nachblutungen mehr oder weniger direkt an die Geburt anschliesst, so ist die Zahl der erst im späteren Wochenbette auftretenden Blutungen trotzdem immer noch eine nicht unbedeutende. Chiari z. B. berechnete auf 7835 Geburten 29 Spätblutungen, das heißt 1 Spätblutung auf 270 Geburten. Zu ähnlichen Resultaten ist auch Roberton gekommen.

Leider ist der Begriff der puerperalen Spätblutungen noch kein bestimmter. Roberton, der meines Wissens diesen Ausdruck überhaupt zum ersten Mal gebrauchte, bezeichnete damit Blutungen, „die nach 2, 3, 8 Tagen bis 4 Wochen nach der Geburt plötzlich eintreten, sich bisweilen mehrmals wiederholen und das Leben der Frau in Gefahr setzen". Dieser Auffassung pflichten auch die meisten jüngeren Autoren bei (Kleinwächter). Dem gegenüber braucht Amann den Ausdruck Spätblutung nur für solche Blutungen, welche erst in der zweiten Woche des Puerperiums oder noch später erfolgen. Auf einem ähnlichen Standpunkt stehen Kehrer, v. Winckel, Braun-Fernwald und Gräfe. Letzterer möchte nur alle die Blutungen, gleichviel ob geringfügig oder profus, hierher rechnen, „welche vom 7. Tage des Puerperiums an, also von dem Termin an, von welchem ab die Lochien normalerweise nicht mehr blutig sind, bis zum Ende der Schwangerschaft vorkommen".

Dieser letzteren Auffassung kann ich mich nicht anschliessen. Schon die Annahme, daß die Lochien vom 7. Tage an nicht mehr blutig seien, ist meiner Erfahrung gemäss sehr willkürlich getroffen, eine feste Grenze lässt sich dafür überhaupt nicht festsetzen. Oft verlieren die Lochien schon am zweiten Tage ihr blutiges Aussehen (Kehrer), währenddem in andern Fällen Blutbeimischungen zu den Lochien bis gegen Ende der zweiten Woche zu beobachten sind. Namentlich am Tage des ersten Aufstehens, nach Erregungen usw. kann man blutige Lochien sehr häufig beobachten. Dieses schon als krankhaft zu betrachten, geht wohl nicht an, da sonst ein zu grosser Teil aller Wochenbetten als pathologisch angesehen werden müsste. Die gleiche Erfahrung hat auch Opitz gemacht.

Da es also eine bestimmte zeitliche Grenze des Blutgehaltes der Lochien nicht gibt, so ist es meines Erachtens auch nicht richtig, die Definition der Spätblutungen auf eine solche zu basieren. Ich werde daher in folgendem alle diejenigen bedeutenderen puerperalen Metrorrhagien als Spätblutungen bezeichnen, welche sich nach den ersten 24 Stunden nach der Geburt einstellten, also zu einer Zeit, wo erfahrungsgemäss die im Uterus sich abspielenden physiologischen Vorgänge zum Zwecke der momentanen Blutstillung, namentlich die Thrombenbildung vollendet sind. Dieser Begriff der Spätblutungen wird sich dann auch mit demjenigen decken, was die Franzosen und Engländer als sekundäre Hämorrhagien bezeichnen (Duncan), und im Gegensatz stehen zu den puerperalen Nachblutungen, den primären Hämorrhagien der Engländer und Franzosen.

Die Spätblutungen im Wochenbett werden ätiologisch zweckmässig in zwei Gruppen eingeteilt (Kehrer). Die erste umfasst diejenigen Hämorrhagien, die aus den bei der Geburt entstandenen physiologischen Wunden herrühren, während die Blutungen der zweiten Gruppe Wunden entstammen, die irgend einem pathologischen Zustande oder Vorgange ihre Entstehung verdanken, mag derselbe schon vor der Geburt vorhanden gewesen sein oder erst im Anschluss an dieselbe sich eingestellt haben.

Bei den Blutungen der ersten Abteilung spielt die Hauptrolle die Placentarretention. Die Folgen derselben sind schubweise auftretende, mehr oder weniger starke Blutungen, bedingt durch ungenügende Kontraktion und mangelhafte Thrombenbildung.

Ferner kann durch teilweises Ablösen des betreffenden Placentarstückes ein durch dasselbe verschlossen gehaltenes Gefäss eröffnet

und dadurch von neuem Gelegenheit zu Blutungen gegeben werden (Kleinwächter).

Die Placentarreste werden später meist durch die Kontraktionen des Uterus ausgestossen oder künstlich entfernt, zum Teil führen sie aber zur Bildung sog. Placentarpolypen, die ihrerseits wieder Blutungen schwerster Art auslösen.

Seit wir durch die grundlegenden Arbeiten von Kiwisch, Scanzoni und Braun über die Natur und Genese der fibrinösen oder Placentarpolypen Aufklärung erhalten haben, hat sich die Literatur über diesen Gegenstand ins Unermessliche gesteigert. Die Blutung setzt in der Regel am Ende der ersten oder Anfang der zweiten Woche ganz plötzlich ein. Die direkte Ursache dafür kann verschieden sein. Entweder werden durch die Abstossung des Polypen die an seiner Basis sich befindenden Gefässe eröffnet, oder aber bei der durch das Wachstum des Polypen bedingten Ausdehnung des Uterus werden bereits verschlossene, thrombosierte Gefässlumina an der Placentarstelle zum Klaffen gebracht.

Als regelmässige Komplikation der Placentarpolypen, häufig aber auch für sich allein vorkommend, ist die Subinvolutio uteri anzusehen. Durch ungenügenden Verschluss der Uteroplacentargefässe infolge mangelhafter Kontraktion des Uterus oder auch durch hypertrophische Verdickung des Endometriums führt sie in vielen Fällen zu Spätblutungen im Wochenbett, die allerdings meistens keinen hohen Grad erreichen. Nicht sehr selten ist sie eine Begleiterscheinung infektiöser Prozesse an den Genitalien, namentlich einer bakteriämischen Endo- und Metrometritis thrombophlebitica.

Eine besondere Form der Atonie des puerperalen Uterus ist die Lähmung der Placentarstelle, wie sie zuerst von Engel beschrieben worden ist. In solchen Fällen findet man an der Placentarstelle eine ca. walnussgrosse, polypenförmige Vorragung von weicher Konsistenz, an deren Oberfläche die eröffneten Gefässe häufig als klaffende Löcher zu erkennen sind. Manchmal findet sich an der entsprechenden Stelle der äusseren Oberfläche eine deutliche Einsenkung (Schröder), meist aber fehlt diese vollständig. Die durch diese Erscheinung bedingte Blutung kann so stark sein, dass sie den Tod unmittelbar zur Folge hat (Herr).

Während Maslowsky die Ursache der Lähmung in einer Veränderung der Uteruswand selbst suchte, fand Jastrebow in einem solchen Falle bei der Sektion Veränderungen in den den

vorderen Teil des Ganglion cervicale Frankhäuseri bildenden Ganglien. Die Veränderungen bestanden in einem „verjährten interstitiellen Prozess mit nachfolgender Fettdegeneration der Nervenzellen".

Schreitet die Einstülpung der Placentarstelle weiter fort, so kann es zur vollständigen Inversion des puerperalen Uterus kommen. Dass dieser Zustand im höchsten Grade zu Blutungen neigen muss, liegt auf der Hand.

Eine weitere Folge der Subinvolutio uteri puerperalis ist die Thrombenlösung, indem durch die schlechte Rückbildung des Uterus eine feste Konsolidierung und Vernarbung der Thromben in den Uteroplacentargefässen verhindert wird. Eine unerhebliche Steigerung des Blutdruckes genügt in solchen Fällen, einen Thrombus zu lockern und zur Ausstossung zu bringen, und eine mehr oder weniger starke akute Blutung, die in den allermeisten Fällen in kurzer Zeit spontan zum Stillstand kommt und sich nur selten wiederholt, ist das Resultat dieses Vorganges.

Dass auch Deviationen des Uterus, namentlich die Retroflexio, gelegentlich zu puerperalen Hämorrhagien führen können, ist nach den Beobachtungen von Herz und Frank kaum zu bezweifeln, obgleich damit die modernen Ansichten über die Bedeutung der Retroflexio uteri kaum in Einklang zu bringen sind.

Da eine Rückwärtsbeugung des Uterus erst nach dem Zurücksinken desselben ins kleine Becken möglich ist, so ist leicht einzusehen, warum diese Blutungen meist erst nach dem 10. Tage aufzutreten pflegen. Die Hämorrhagien können dabei auf verschiedene Weise erklärt werden: entweder durch Behinderung des normalen Abflusses des Lochialsekretes, wodurch das Uteruscavum ausgedehnt wird und die Gefässlumina ähnlich wie beim Placentarpolypen zum Klaffen gebracht werden, oder aber, was weniger wahrscheinlich ist, durch Stauung im Blutkreislaufe, sei es durch Abknickung der Uterusvenen oder durch Druck des Corpus auf die grossen Venenstämme des Beckens (Amann).

In einigen seltenen Fällen mag die Blutung im Wochenbett bedingt sein durch Stauung im Körperkreislauf bei bestehenden Herzfehlern und anderen Krankheiten (Kiwisch), während einer grossen Anzahl weiterer, namentlich von älteren Autoren aufgestellter Ursachen der Spätblutungen keine andere Bedeutung zukommt als diejenige eines veranlassenden Momentes bei irgend einem der bereits erwähnten oder noch zu erwähnenden pathologischen Ver-

hältnisse. Hier wären zu nennen: Mechanische Anstrengung beim Lagewechsel, beim Aufsitzen oder beim Verlassen des Bettes, stärkere Anspannung der Bauchpresse bei der Defäkation, länger dauernde Harn- und Stuhlverhaltung, aktive Kongestionen bei Gemütsbewegungen, passive Stauungen bei Ovarialtumoren (v. Winckel) und anderes mehr.

Die zweite Hauptgruppe der Spätblutungen im Wochenbett setzt sich entsprechend unserer Einteilung aus denjenigen Hämorrhagien zusammen, die bedingt werden durch pathologische Wunden des puerperalen Genitaltractus.

Es ist der Zweck vorliegender Arbeit, die wichtigsten Fälle dieser Art zusammenzustellen und so weit als möglich einheitlich zu bearbeiten. Die Veranlassung dazu gab ein im Frauenspital Basel zur Beobachtung gekommener Fall von Spätblutung infolge eines Aneurysma spurium einer Uterusarterie, dessen Beschreibung ausführlich folgen soll.

Auf absolute Vollständigkeit kann die Zusammenstellung keinen Anspruch machen, da mir mehrere Arbeiten, namentlich der auswärtigen Literatur, nicht zugänglich waren.

Je nach der engeren Ursache der Blutung lassen sich hier wieder mehrere Gruppen unterscheiden.

Erkrankung der Arterien (Aneurysmenbildung).

Dieser Abschnitt bildet den Übergang zu den in der Einleitung besprochenen Blutungen, indem die Wunden, die hier zur Sprache kommen, zum Teil noch mehr oder weniger den physiologischen Geburtswunden entsprechen.

Wie die Arterien des übrigen Körpers, so kann auch gelegentlich das Arteriensystem des Uterus der Sitz von Erkrankungen sein, welche namentlich während der Geburt, oft aber auch noch im Wochenbett zu schweren Erscheinungen führen und das Leben der betreffenden Patientin in Gefahr bringen können.

Als wichtigste Erkrankung kommt die Arteriosklerose in Betracht.

Die Arteriosklerose der weiblichen Geschlechtsorgane findet sich meist als Begleiterscheinung einer allgemeinen Atheromatose des gesamten Arteriensystems. Ausnahmsweise kann sie aber auch für sich allein auftreten und dann manchmal schon in sehr früher Zeit. Namentlich Küstner hat darauf hingewiesen, dass der Uterus dasjenige Organ des menschlichen Körpers ist, in dessen Gefässen am

allerfrühesten Vorstadien atheromatöser Prozesse auftreten, und dass schon in der Zeit des höchst entfalteten Geschlechtslebens sich in den Arterien des Uterus regelmässig eine Endarteritis entfaltet, wie das sonst in anderen Organen als Beginn des Atheroms im allgemeinen erst im späteren Lebensalter der Fall ist.

Einen sehr ausgesprochenen Grad von fast isolierter Arteriosklerose der weiblichen Genitalorgane hat Müllerheim beobachten können bei der Sektion einer Patientin, die an tuberkulöser Peritonitis verstorben war. Während sich an den Gefässen des Herzens, der Aorta und den sonstigen Prädilektionsstellen der Arteriosklerose auffallend wenig Zeichen dieser Gefässerkrankung zeigten, waren die Arteriae spermaticae und uterinae fast in ihrer ganzen Länge vollständig verkalkt, ebenso mehrere stark gewundene Gefässchen auf dem vorderen und hinteren Blatte des Ligamentum latum. Am stärksten war die Verkalkung an den kleinen Arterien in der Muskulatur des Uterus, namentlich in ihrer äussersten Schicht unmittelbar unter dem Peritonealüberzug, wo die verkalkten weissen Gefässe bis zur Gegend des inneren Muttermundes herab ganz dicht nebeneinanderlagen. Zahlreiche kleine verkalkte Gefässe durchzogen auch das Myometrium quer bis zur Schleimhautschicht; der ganze Uterus glich fast einem Injektionspräparate.

Auch Simmonds spricht sich dahin aus, dass die Uterinarterien ein Lieblingssitz der Arteriosklerose sind. Er ist erstaunt, wie häufig man am Sektionstisch bei Frauen schon in den vierziger Jahren auf arteriosklerotische Veränderungen trifft. In ähnlichem Sinne äussert sich ferner Kaufmann.

Die histologischen Vorgänge weichen nicht ab von denjenigen Veränderungen, wie sie an andern Gefässen beschrieben worden sind, doch besteht eine große Neigung zur Ablagerung von Kalksalzen, besonders in den inneren Schichten, oft sogar über die Elastika hinaus auf die Intima übergreifend, welche zur Bildung ringförmiger Kalkspangen (Simmonds) oder, wie in einem oben zitierten Falle, zur Entstehung mehr oder weniger langer Kalkröhren führen kann.

In Anbetracht des zweifellos häufigen und frühzeitigen Auftretens der Arteriosklerose im Uterus liegt es nahe, einen Teil der Uterusblutungen auf dieselbe zurückzuführen. Für die klimakterischen Blutungen ist dieser Zusammenhang schon von verschiedenen Seiten nachgewiesen worden (Reinicke, Simmonds), es ist jedoch sehr wahrscheinlich, dass auch ein Teil der Metror-

rhagien kurz nach der Geburt und im späteren Wochenbett auf diese Gefässerkrankung zu beziehen ist, namentlich bei Frauen, die sich bereits dem Klimakterium nähern.

Leider sind meines Wissens noch keine derartigen Untersuchungen bekannt gegeben worden, aber trotzdem zweifle ich nicht daran, dass der erwähnte Zusammenhang bestehen muss; es wäre sogar sehr auffallend, wenn dies nicht der Fall wäre; ist doch leicht einzusehen, dass eine physiologische Blutstillung im Uterus bei starrwandigen Gefässen sehr schwierig sein muss: trotz stärkster Kontraktion der Uterusmuskulatur können solche Gefässe niemals vollständig zum Verschluss gebracht werden, und auch die Thrombenbildung muss unter solchen Umständen eine höchst mangelhafte und unsolide sein. Ich bin davon überzeugt, dass ein grosser Teil derjenigen Spätblutungen, deren Ursache in Thrombenlösung, Subinvolutio oder anderen Momenten, wie Obstipation, Harnverhaltung, psychischer Erregung usw., gesucht wird, durch eine Arteriosklerose der Uterusgefässe bedingt wird. Die Tatsache, dass auf dem Sektionstisch noch keine derartigen Beobachtungen gemacht worden sind, mag dadurch ihre Erklärung finden, dass die Blutung in der Regel nicht zum Tode führt, und deshalb solche Fälle selten zur Autopsie kommen.

Andere Erkrankungen der Arterien des Uterus sind sehr selten. Aneurysmen sind bis jetzt nur wenige bekannt geworden. Letzteres hat seinen Grund wahrscheinlich darin, dass, wie bereits erwähnt, die Arteriosklerose häufig zu Verkalkung führt, und dass regressive Vorgänge, eigentliche atheromatöse Prozesse, kaum beobachtet werden.

Die einzige Mitteilung über Spätblutung infolge Aneurysma einer Uterusarterie, die ich in der mir zugänglichen Literatur auffinden konnte, stammt von Hewitt[1]), doch handelt es sich dabei, wie wir später sehen werden, nicht um ein echtes arteriosklerotisches Aneurysma, sondern um ein Aneurysma spurium.

37 jährige IX para. Wegen protrahierter Geburt wurde am tiefstehenden Kopf die Zange angelegt und das Kind in II. Vorderhauptslage entwickelt. Die Placenta folgte sofort ohne besonderen Blutverlust.

---

[1]) Küstner berichtet über einen Todesfall unter dem klinischen Bilde einer atonischen Nachblutung bei einer V para, wo die Sektion ergab, da die Blutquelle ein einziges im Bereich der Placentarstelle liegendes arterielles Gefäss war von der Stärke der Radialis, welches noch dazu an der Rissstelle eine aneurysmatische Erweiterung aufwies.

Am 4. Tage nach der Geburt kam der Mann betrunken nach Hause, bestieg das Bett seiner Frau und kniete auf das Abdomen der Wöchnerin. Obgleich diese nicht zugeben will, dass sie dadurch verletzt wurde, wird dies durch die folgenden Ereignisse doch sehr wahrscheinlich gemacht; denn kurz darauf traten starke Schmerzen im Leib auf, und 8 Tage später wurde folgender Befund erhoben: Abdomen stark aufgetrieben, in seinen untern Teilen erstreckte sich ein dunkler, blutunterlaufener Streifen quer herüber von einem Hüftbein zum andern und rechts noch 2—3 Zoll auf den Oberschenkel. Daselbst bestand über der Crista ossis ilei starke Druckempfindlichkeit und eine derbe Resistenz. Am folgenden Tage begann ein geringer blutiger Ausfluss, welcher 1—2 Tage anhielt, worauf alles wieder gut ging. Am 20. Tage des Wochenbettes trat jedoch ganz plötzlich eine sehr heftige Genitalblutung auf, die Patientin wurde kühl, beinahe pulslos, das ganze Bett füllte sich mit Gerinnseln. Auf Applikation von Kälte stand die Blutung. Einige Tage später wurde die Patientin in die Klinik übergeführt. Die blutunterlaufenen Stellen waren immer noch sichtbar, auch die Resistenz über dem rechten Schambein war noch zu fühlen; kurze Zeit später wurde bemerkt, dass gelblicher Eiter mit dem Urin abging. Fünf Wochen nach der Geburt setzte plötzlich eine weitere heftige Blutung ein, nachdem sich die Frau trotz Verbots im Bett aufgesetzt hatte. Drei Tage später wiederholte sich die Blutung zum viertenmal sehr stark; trotzdem sie durch Kompression zum Stehen gebracht wurde, erholte sich die Patientin nicht mehr. Sie starb noch am gleichen Abend, 37 Tage nach der Geburt.

Die Sektion ergab: Hochgradige Anämie sämtlicher Organe, leichte Adhäsion der Gedärme an der vorderen Bauchwand. In der Nähe des Coecums waren die Darmschlingen durch ein entzündliches Exsudat verbacken. Dahinter erstreckte sich vom Uterus bis zur Nierengegend eine mit Eiter gefüllte Höhle, welche mit dem Uteruscavum in Verbindung stand. Der Uterus war gross, seine Wandung am Fundus über 1 Zoll dick, er enthielt ein grosses Blutgerinnsel. In den untern Partien des Corpus fand sich auf der rechten Seite eine taschenartige Vertiefung, durch welche man vermittelst einer Sonde in den obenerwähnten Eiterherd gelangte. Seitlich von jener Vertiefung, welche den Eingang zum Kommunikationskanale bildete, zeigte sich eine in das Uteruscavum vorragende Masse von $^1/_2$ Zoll Durchmesser. Diese bestand aus einer mit einem Blutgerinnsel ausgefüllten sackartigen Ausbuchtung, welche auf einer Seite durchbrochen war und, wie die genauere Untersuchung lehrte, ein Aneurysma darstellte, das mit der rechten Arteria uterina in Verbindung stand. Die mikroskopische Untersuchung ergab, dass die Sackwandung nur aus Fibrin und Exsudatmassen bestand ohne Spuren eines arteriellen Gefässes. Die tödliche Blutung war zweifellos aus der Perforationsöffnung des Sackes erfolgt.

Hewitt selbst ist überzeugt, dass eine heftige Gewalt auf den Uterus eingewirkt haben muss, durch welche er gegen die Knochen des Beckens gepresst und so gequetscht wurde, dass eines der grossen Gefässe zerriss und die Veranlassung zur Bildung eines Aneurysma gab. Das Aneurysma hinwieder, welches frei in die Uterushöhle hineinragte, war die Ursache der wiederholten Blutung. Es liegt nahe, diese Gewalt in dem rohen Vorgehen des Mannes

zu suchen und dieses für die Verletzung verantwortlich zu machen, zumal sich die ersten Erscheinungen der Krankheit direkt an dasselbe anschlossen. Immerhin wäre es ja denkbar, dass schon durch die langdauernde Geburt und durch die Zange eine Schädigung der Uteruswandung bewirkt worden war.

Im Anschluss an diese Mitteilung möchte ich über einen Fall berichten, den ich während meiner Assistentenzeit im Frauenspital Basel zu beobachten Gelegenheit hatte, und der sich in vielen Punkten mit dem vorhergehenden deckt.

G. G., 31 Jahre alt, Hausfrau. Die Anamnese ergibt, dass der Vater und ein Bruder an Lungentuberkulose gestorben sind. Als Kind hat Patientin Scharlach durchgemacht, sonst will sie nie krank gewesen sein. Erste Regel mit 17 Jahren, seither regelmässig alle 4 Wochen, Dauer 4 Tage, ohne Beschwerden. Die Frau hat zweimal geboren, das erstemal 1903 ohne Schwierigkeiten, das zweitemal 1904 Bigemini. Der erste Zwilling befand sich in Querlage und wurde äusserlich auf den Steiss gewendet, der zweite Zwilling kam spontan in Fusslage.

Letzte Regel im Dezember 1905. Vom Januar bis Mitte April traten alle paar Tage mehr oder weniger starke Blutungen aus den Genitalien auf, die sich seit April jedoch nicht mehr wiederholten. Während der ganzen Schwangerschaft häufig Kreuzschmerzen.

Patientin sucht kreissend die Klinik auf. Schon zu Hause ist etwas Blut abgegangen, nach dem Bade und während der Desinfektion gehen wieder einige Gerinnsel ab.

Status praesens: Mittelgrosse, abgemagerte Frau, Herz ohne pathologischen Befund, über den Lungenspitzen beidseits Dämpfung, keine Rasselgeräusche, im Urin lassen sich weder Eiweiss noch Zucker nachweisen.

Die Beckenmasse betragen: Distantia spinarum 27,0, D. cristarum 31,0, Conjugata externa 21,0. Die äussere Untersuchung ergibt eine I. Schädellage, Kof noch beweglich über dem Beckeneingang, lässt sich nur schwer in denselben einpressen. Bei der sofort vorgenommenen inneren Untersuchung findet man den Muttermund auf Fünffrankenstück-Grösse erweitert, Cervix entfaltet, Blase steht noch, Kopf eben zu erreichen. Rechts vorne glaubt der untersuchende Arzt undeutlich den untern Rand der Placenta zu fühlen, weshalb die Diagnose auf tiefen Sitz der Placenta resp. Placenta praevia gestellt wird. Zwecks Stillung der Blutung, und um den Eintritt des Kopfes zu veranlassen, wird die Blase gesprengt. Das Fruchtwasser fliesst hierauf langsam ab, der Kopf tritt tiefer, zugleich schieben sich aber zwischen ihm und der hinteren Beckenwand kleine Teile vor. Die genauere Untersuchung ergibt, dass es eine Hand ist, neben welcher eine Nabelschnurschlinge vorgefallen ist. Versuche, letztere zu reponieren, misslingen. Da eine Kompression der Nabelschnur unvermeidlich ist, wird sofort die Wendung nach Braxton Hicks angeschlossen und ein Fuss in den Muttermund eingeleitet. Die Blutung steht hierauf vollständig. Da die Diagnose mit grosser Wahrscheinlichkeit auf Placenta praevia gestellt ist, wird, um die Mutter nicht einer bedeutenden Gefahr auszusetzen, die weitere Geburt sich selbst überlassen. Nach 4 Stunden wird ohne weitere Komplikation ein 2500 g

schweres und 45 cm langes totes Mädchen geboren. Die Nachgeburt folgt 5 Minuten später spontan. Sie besitzt einen hochgradigen Margo, der Eihautriss liegt 7 cm vom Rande entfernt. Da es sich nach diesem Befunde nicht um eine Placenta praevia gehandelt haben konnte, wurde der ausgesprochene Margo als die Ursache der Blutung angesehen; sehr wahrscheinlich hatte ein Gerinnsel den Rand der Placenta vorgetäuscht.

Eine bald nach der Geburt der Placenta auftretende Blutung bei Erschlaffung des Uterus wird durch Ergotin, Massage und eine heisse intrauterine Chlorwasserspülung rasch zum Stehen gebracht. Da der Puls unterdessen etwas klein und frequent geworden, wird noch eine Spritze Oleum camphorat. subkutan injiziert.

Die ersten Tage des Wochenbettes verlaufen ohne jede Störung, per os wird Ergotin und Eisen dargereicht und, da die Lochien übelriechend sind, die Scheide dreimal täglich mit Bazillol ausgespült.

Am 8. Tage (27. August) erfolgt beim erstmaligen Aufsitzen ganz plötzlich eine sehr heftige Blutung aus den Genitalien. Der sofort herbeigerufene Arzt findet im Bett einen eigentlichen See von hellrotem Blut. Der Fundus uteri steht einen Querfinger unterhalb des Nabels, der Uterus ist weich. Durch äussern Druck werden die Blutgerinnsel aus der Gebärmutter entfernt, worauf sich diese kontrahiert. Subkutane Ergotininjektion, heisse Scheidenspülung, Hochlagerung des untern Bettendes. Die Blutung dauert nur einige Minuten und kommt hierauf gänzlich zum Stehen.

Unter absoluter Rückenlage und reichlicher Flüssigkeitszufuhr erholt sich die Patientin in den folgenden Tagen etwas.

Am 31. August erreicht die Temperatur abends zum erstenmal 38°, Puls 124.

1. September: Gegen 1 Uhr nachts tritt wieder ganz plötzlich eine zweite starke Blutung auf. Uterus sehr gross, kugelig. Unter Anwendung derselben therapeutischen Massnahmen wie das erste Mal steht die Blutung bald wieder. Die Patientin ist leichenblass, von kaltem Schweiss bedeckt. Nach subkutaner Injektion einer Spritze Ol. camphor. und 200 cm^3 physiologischer Kochsalzlösung bessert sich der anfangs sehr frequente und kleine Puls allmählich.

Die am folgenden Morgen vorgenommene Exploration ergibt: Uterus ziemlich gut involviert, anteflektiert, Cervikalkanal geschlossen, nur mit Mühe gelingt es, einen Finger in die Gebärmutter einzuführen. Die Uterushöhle ist leer, nur an der auf der vorderen Uteruswand sich befindenden deutlich zu fühlenden Placentarstelle fühlt man eine bohnengrosse, frei vorspringende Masse. Verordnung: zweimal täglich eine subkutane Ergotininjektion, heisse Scheidenspülungen. Abendtemperatur 38,1.

Die anfangs sehr elende Frau erholt sich nun wieder zusehends, bis am 6. September eine erneute starke Blutung eintritt, die auch diesmal ziemlich schnell wieder aufhört. Der Hämoglobingehalt des Blutes beträgt hierauf nach Sahli noch 30%. Eine abermals vorgenommene Exploration ergibt nichts Besonderes. Da die Möglichkeit eines malignen Tumors nicht von der Hand zu weisen ist, wird mit einer grossen Curette die Uterushöhle vorsichtig ausgeschabt. Die entfernten Gewebestücke werden dem pathologischen Institut eingesandt, die daselbst vorgenommene mikroskopische Untersuchung ergibt, dass dieselben zum grössten Teil aus hyalinen Massen bestehen, teilweise aus

Fibrin, in dem Deciduazellen eingeschlossen sind. Andere Bröckel weisen nur Muskulatur auf ohne fremde Elemente, nirgends sind auf Malignität verdächtige Stellen zu finden.

Am 13. September wiederholt sich die Blutung zum 4. Mal und dauert ca. 5—10 Minuten lang. Hämoglobingehalt des Blutes 24%. Es wird nun die Möglichkeit erwogen, dass es sich event. um ein Aneurysma einer Uterusarterie handeln könnte. Da die Frau bei jeder Blutung mehr herunterkommt und allmählich sehr elend geworden ist, wird die Exstirpation des Uterus in Aussicht genommen. Als letztes Mittel versucht man vorher noch die Atmokausis, da die Frau und ihr Mann einen operativen Eingriff verweigern. Am Abend darauf Temperatur 39,8, Puls 120.

Trotz Atmokausis tritt 2 Tage später eine abermalige Blutung ein, worauf sofort zur vaginalen Totalexstirpation des Uterus geschritten wird. Zuvor erhält die Patientin noch eine subkutane Infusion von 300 cm^3 physiologischer Kochsalzlösung. Narkose: Äther-Chloroform mit dem Drägerschen Sauerstoffapparat. $^1/_2$ Stunde vor der Operation Injektion von 0,0005 Scopolaminum hydrobromicum und 0,015 Morphin. hydrochloric.

Die Operation (Operateur Prof. v. Herff) dauert 8 Minuten. Die Gefässe werden zum Teil nur mit Klemmen gefasst, die man, um die Dauer der Operation möglichst abzukürzen, nachher liegen lässt. Ebenso wird auch die Peritonealhöhle nicht geschlossen, sondern nur das kleine Becken und die Vagina austamponiert. Nach der Operation erhält die Frau nochmals eine Kochsalzinfusion. Der Hämoglobingehalt des Blutes beträgt jetzt noch 19%.

Die Operierte scheint sich zuerst gut zu erholen. Abends beträgt die Temperatur 39,2, Puls 170, kaum fühlbar. Trotz Darreichung von Kampfer, Koffein und Sauerstoff tritt in der Nacht unter den Erscheinungen starker Dyspnoe der Tod ein.

Die am folgenden Morgen vorgenommene Autopsie ergibt folgenden Befund: Sämtliche Organe fallen durch hochgradige Blutleere auf. Das Herz ist etwas vergrössert, seine Muskulatur gelbrötlich, teilweise lehmfarben, schlaff. Aorta und übrige Arterien sind elastisch, ohne arteriitische Veränderungen. In beiden Lungenspitzen finden sich erbsengrosse teils käsige, teils verkalkte Herde. Die Peritonealhöhle und ihre Organe weisen im allgemeinen keine Besonderheiten auf. Der im kleinen Becken an Stelle des Uterus sich befindende Gazebausch ist fast ganz trocken, nirgends sind Zeichen einer Blutung aufzufinden, auch die Gaze in der Vagina ist vollständig trocken. Die Wunde selbst erweist sich überall als sauber. Die Ovarien sind mandelgross, etwas sulzig weich. Die Harnblase ergibt keinen pathologischen Befund, nur in ihrer Umgebung finden sich einige thrombosierte Venenplexus. Das Knochenmark der Wirbelsäule zeigt keine Veränderungen.

Die anatomische Diagnose lautet auf:

Anaemia gravis,

Degeneratio adiposa cordis,

Tuberculosis obsoleta apic. pulmonum.

Der bei der Operation entfernte Uterus besitzt eine Länge von 9 cm. Die Serosa ist überall vollständig glatt, die Muskulatur noch etwas weich, sehr blass. Das Endometrium besitzt eine braunrote Farbe mit helleren und dunkleren Stellen; es ist mit Ausnahme einiger kleiner zirkumskripter Partien durch die

vorausgegangene Atmokausis oberflächlich verschorft; trotzdem ist die Ansatzstelle der Placenta noch deutlich zu erkennen, sie befindet sich an der vorderen Wand des Uterus in der Nähe des Fundus, ihr unterster Rand liegt 18 mm über dem inneren und 45 mm über dem äusseren Muttermund. Auf der vorderen Fläche des Uterus neben der rechten Uteruskante findet sich in der Gegend des inneren Muttermundes eine bohnengrosse, 9 mm lange, etwas über die Uterusinnenfläche hervorragende Erhabenheit, von länglicher, leicht S-förmiger Gestalt, an beiden Enden etwas spindelig auslaufend. Ihre Längsachse geht mit der Uterusachse parallel. Die Oberfläche ist ziemlich glatt und besitzt braunrote Farbe. Auf dem höchsten Punkte findet sich eine stecknadelkopfgrosse,

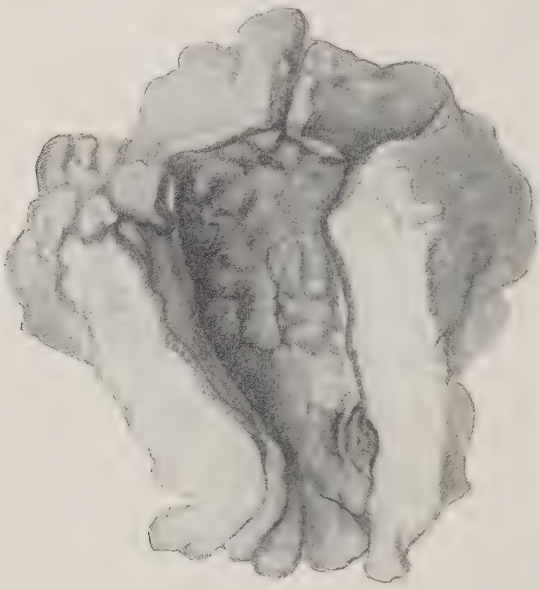

Fig. 1.

mit einem kleinen Fibringerinnsel bedeckte Öffnung, aus welcher sich bei seitlichem Druck einige Luftblasen entleeren. Rechts und links von dem beschriebenen Gebilde ist die Uterusmukosa wallartig abgehoben und macht den Eindruck, als ob sie beim Auseinanderziehen des Uterus zerrissen wäre und sich von dem darunter liegenden Gewebe abgelöst und zurückgezogen hätte.

Es ergibt sich aus dem Gesagten, dass es sich unmöglich um eine Placenta praevia gehandelt haben konnte, sondern sowohl die Blutung während der Geburt als auch im Wochenbett hatten ihren Ursprung wahrscheinlich in dem beschriebenen Gebilde genommen, das einer aneurysmatisch erweiterten Arterie sehr ähnlich sieht.

Nach Fixierung des ganzen Uterus in 4% Formalinlösung wurde dasjenige Segment der Uteruswand, welches das scheinbare Aneurysma enthielt, herausgeschnitten, mit Hämalaun durchgefärbt, in Celloidin eingebettet und in eine ununterbrochene Serie von Schnitten zerlegt. Zur besseren Differenzierung der Blutgefässe wurden in gewissen Abständen je einige Schnitte nachträglich

noch teils mit Eisenhämatoxylin van Gieson, teils zur Darstellung der elastischen Fasern mit Orcein nach Unna-Tänzer nachgefärbt. Besonders letztere Methode hat mir sehr gute Dienste geleistet, da durch dieselbe namentlich die Membrana elastica interna der Arterien sehr deutlich zum Ausdruck kam, und dadurch eine Verwechslung mit Venen vollständig ausgeschlossen wurde.

Die mikroskopischen Schnitte ergaben, dass es sich nicht, wie aus dem makroskopischen Befunde geschlossen worden war, um ein echtes Aneurysma handelte, sondern um ein Aneurysma spurium.

Die Wandung des 9 mm langen und 6 resp. 8 mm breiten Sackes, welcher nach beiden Seiten sich verjüngend mehr oder weniger spitz auslief, bestand ringsum aus einer Schicht Fibrin, welche eine Dicke von 0,1 bis 2 mm besass.



Fig. 2.

Nirgend liessen sich, auch nicht mit der Elastinfärbung, Überreste einer früheren arteriellen Umkleidung nachweisen, dagegen war das Bindegewebe in der Umgebung des Aneurysma, konzentrisch um dasselbe herum verlaufend, wahrscheinlich durch reaktive Wucherung in ziemlich dichter Lage angeordnet und bildete so eine natürliche und feste Wandung mit Ausnahme der gegen das Uteruscavum zugekehrten Partie, welche vollständig frei in die Gebärmutterhöhle hineinragte ohne Bedeckung durch normales Uterusgewebe. Diese Entblössung war teilweise wahrscheinlich dadurch entstanden, dass beim Auseinanderklappen des Uterus sich die Schleimhaut ein Stück weit von dem darunter gelegenen Fibrin losgelöst und zurückgezogen hatte. An der freiliegenden Stelle fand sich auch die oben beschriebene kleine Öffnung, durch welche das Aneurysma mit dem Uteruscavum in Kommunikation getreten war. Die Grenze zwischen Fibrin und Bindegewebe war stellenweise ganz scharf, meist aber etwas undeutlich, verwischt, und an den letzteren Stellen sah man fast überall, namentlich bei der Gieson-Färbung, feine Kapillaren und kernreiches Bindegewebe in das Fibrin eindringen; es handelte sich dabei zweifellos um beginnende Organisation desselben.

Das Fibrin selbst war kernarm, in unregelmässigen älteren und jüngeren Schichten abgelagert, sonst bot es keine Besonderheiten dar.

Die weitere Umgebung des Aneurysma fiel auf durch ihre grosse Armut an Muskulatur, nur vereinzelte Muskelbündel liessen sich stellenweise in dem ziemlich dichten Bindegewebe nachweisen; dagegen lagen überall im Bindegewebe zerstreut, stellenweise zu dichten Haufen angeordnet, zahlreiche Pigmentzellen, welche den durch die Blutung deponierten Blutfarbstoff fortschafften. Sämtliche Venen wiesen eine auffallend dicke Wandung auf, welche diejenige

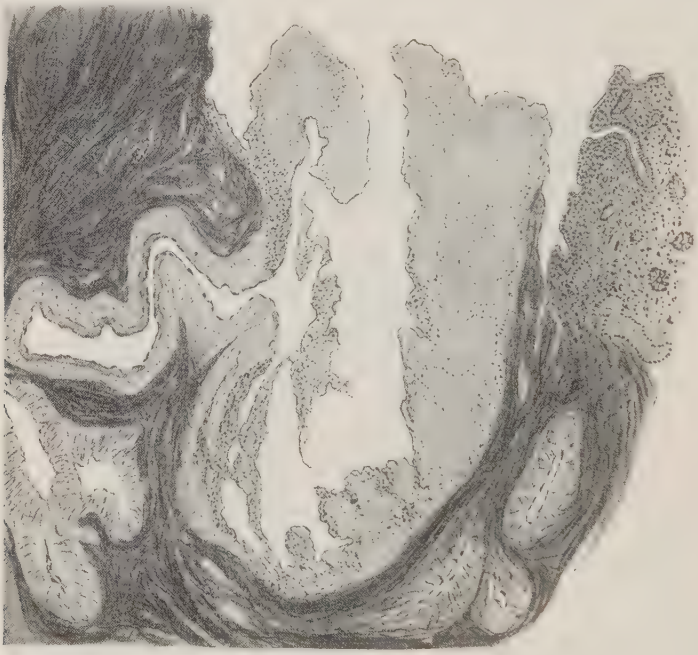

Fig. 3.

der gleich grossen Arterien meist bedeutend übertraf. Als auffallender Befund ergab sich eine starke Infiltration der Mucosa mit Rundzellen, die wahrscheinlich durch die der Operation vorausgegangenen Massnahmen, insbesondere durch die Atmokausis hervorgerufen worden war. Drüsenlumina fanden sich nur in sehr beschränkter Anzahl.

Die Durchsicht der verschiedenen Schnitte ergab, dass das Lumen des Aneurysma im Zusammenhang stand mit einem grösseren arteriellen Gefäss, welches als Ramus cervicalis der Arteria uterina anzusehen war, und welches sich gerade an der Kommunikationsstelle mit dem Aneurysma in zwei Äste teilte, von denen der eine ziemlich genau an seinem Ursprung ringsum abgerissen war, während der andere nur eine geringgradige Kontinuitätstrennung aufwies. In Figur 4 sind die Verhältnisse schematisiert zur Darstellung gebracht.

Die Wandungen der betreffenden Gefässe liessen nirgends krankhafte Veränderungen erkennen, vor allem keine, die auf Arteriosklerose hindeuteten. Die Intima war überall dünn und zart, die Muscularis in gutem Zustande, mit Ausnahme der direkt an die Rissstelle grenzenden Partien. Hier war das Protoplasma der Muskelfasern körnig getrübt, die Kerne waren geschrumpft, intensiv gefärbt; zweifellos handelte es sich dabei um sekundär nach der Ruptur eingetretene degenerative Vorgänge. Der periphere Teil des vollständig durchtrennten Gefässes stand mit dem Lumen des Aneurysma nirgends mehr in Verbindung und war in seinem ganzen Verlaufe thrombosiert.

In nächster Umgebung der beschriebenen Aneurysmas fanden sich noch zwei kleine Blutextravasate, als deren Ursache kleine geborstene Venen auf-

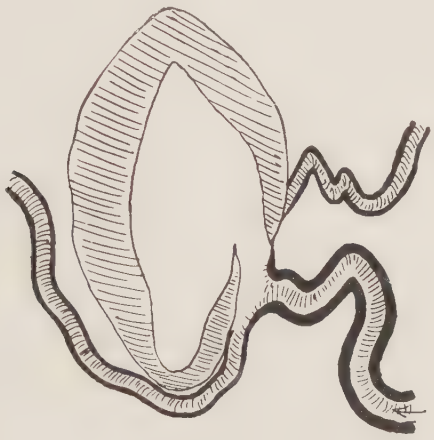

Fig. 4.

gefunden wurden. Auch bei letzteren ergab die mikroskopische Untersuchung nirgends pathologische Veränderungen der Wandung, welche die Rupter hätten erklären können.

Will man den Zeitpunkt der Gefässzerreissung bestimmen, so ist man dabei nur auf Vermutungen angewiesen. Man wird jedoch kaum fehlgehen, wenn man annimmt, dass dieselbe unter der Geburt entstanden ist, und dass die zuerst als von einer Placenta praevia herrührend gedeutete Blutung das erste Anzeichen derselben war. Zwar hatte die Patientin schon im Beginn ihrer Schwangerschaft einige Zeit an Blutungen gelitten, doch sind die Veränderungen am Uterus noch zu frisch, als dass man annehmen könnte, sie hätten damals schon bestanden; die eben beginnende Organisation des Fibrinmantels weist im Gegenteil darauf hin, dass derselbe kaum länger als einige Wochen bestanden haben kann. Diese Blutungen

sind vielmehr auf die ausgesprochene Margobildung der Placenta zurückzuführen.

Was die Ursachen der Zerreissung anbelangt, so müssen wir dieselben in der Geburt selbst suchen. Der operative Eingriff kann nicht beschuldigt werden, da ja die Blutung schon vorher bestand, und er wegen derselben ausgeführt wurde. Von einem Trauma, das die Frau während oder kurz vor der Geburt getroffen hätte, war uns nichts mitgeteilt worden, so dass einzig übrig bleibt anzunehmen, dass durch die Geburtswehen der vorangehende Kopf, indem er vielleicht wegen der vorliegenden Hand etwas seitlich abgewichen war, energisch gegen das knöcherne Becken gepresst wurde, wobei die dazwischenliegenden Weichteile, namentlich der Uterus, in der Weise gequetscht wurden, dass die Gefässverletzungen eintraten. Für eine diffuse Quetschung spricht auch der Umstand, dass die ganze Umgebung des Aneurysmas sehr reich an Bindegewebe, also gleichsam narbig verändert war.

In dem gequetschten Gewebe hat sich nach Durchtrennung des Gefässes das mit ziemlicher Gewalt austretende Blut ein Bett gewühlt. Wo der Hohlraum der Uterusinnenfläche am nächsten lag, konnte die Wandung nicht mehr genügend Widerstand leisten, es fand ein Durchbruch ins Uteruscavum bezw. zwischen den Eihäuten hindurch in den Cervikalkanal statt, damit trat auch die erste Blutung nach aussen auf. Unterstützt durch den tamponierenden Kindesteil und die Kontraktionen des Uterus schloss sich jedoch die Perforationsöffnung durch ein Gerinnsel sehr bald, und das Blut zirkulierte wieder in einem abgeschlossenen Sack, an dessen Wandung sich nun allmählich eine immer dicker werdende Schicht Fibrin ablagerte. Dieser Zustand dauerte an, bis beim erstmaligen Aufsitzen durch die Bewegung der Patientin das verschliessende Blutgerinnsel gelöst wurde und nun wieder eine direkte Kommunikation zwischen der verletzten Arterie und dem Uteruslumen entstand. Infolgedessen strömte das Blut von neuem in die Gebärmutterhöhle, dieselbe bis zu einem gewissen Grad ausdehnend, bis durch eintretende Gerinnung die Öffnung wieder verschlossen wurde. Das ausgetretene Blut bildete nun einen Reiz für den Uterus, worauf sich dieser durch Kontraktion seines Inhaltes entledigte. Dadurch erklärt sich auch, dass die verschiedenen Blutungen nach aussen immer nur sehr kurze Zeit dauerten.

Der oben beschriebene Fall bildet in gewisser Beziehung ein Analogon zu der von Hewitt mitgeteilten Beobachtung; denn auch

bei Hewitt handelte es sich zweifellos um ein Aneurysma spurium. Dies geht deutlich daraus hervor, dass Hewitt selbst betont, dass in der Wandung des aneurysmatischen Sackes nirgends Überreste eines Gefässes vorhanden waren.

Wie das falsche Aneurysma auch sonst fast ausnahmslos traumatischen Ursprungs ist, so haben auch hier in beiden Fällen zweifellos Traumen zu seiner Bildung geführt. Der Sitz des Aneurysmas in den unteren Abschnitten der Gebärmutter ist keine Zufälligkeit, sondern bedingt durch die anatomischen Verhältnisse, indem eben hier der Uterus wegen der Nähe der ihn rings umgebenden harten Knochenwände mechanischen Gewalten, namentlich solchen, die von innen her auf ihn einwirken, viel weniger ausweichen und nachgeben kann, als dies bei den im grossen Becken oder noch höher oben gelegenen Partien der Fall ist.

Als Anhang zu diesem Kapitel soll noch die **Hämophilie** besprochen werden. Obgleich bei ihr die Blutung aus den physiologischen Wunden erfolgt, so möchte ich sie doch hier einfügen, da wahrscheinlich auch bei dieser Krankheit pathologische Zustände an den Arterien eine Rolle spielen.

Die Kasuistik über Spätblutungen infolge Hämophilie ist sehr gering. Grandidier weiss nur von zwei Frauen mit stärkeren Hämorrhagien im Wochenbett zu berichten. Die eine, Angehörige der Bluterfamilie W. in Bremen, hatte in ihrer Jugend an profuser Epistaxis und Menstruation gelitten, abortierte im Anfang ihrer Ehe mehrmals unter heftigen Blutungen und gebar später noch drei Töchter, „wobei nach jeder Geburt profuser blutiger Wochenfluss bis zur Ohnmacht eintrat“. Die andere, der Bluterfamilie im Kanton Graubünden angehörend, „starb im dritten Wochenbett an Mutterblutung“. In letzterem Falle scheint es sich nicht einmal um eine Bluterin gehandelt zu haben, da Grandidier selbst mitteilt, dass in dieser Familie überhaupt keine weiblichen Bluter beobachtet worden seien; wahrscheinlich war es auch keine Spätblutung in unserem Sinne, sondern eine Nachblutung, vielleicht ex atonia uteri; bemerkenswert ist immerhin, dass dabei der Tod eingetreten ist, so dass die Möglichkeit einer leichteren Form der Hämophilie nicht absolut von der Hand zu weisen ist, auch wenn sich sonst früher niemals verdächtige Erscheinungen gezeigt hatten.

Wickham Legg beobachtete bei einer 21jährigen hämophilen Frau während der ersten Geburt und 14 Tage später starke Blu-

tungen. Die späteren 5 Wochenbetten verliefen normal. In den 3 letzten Schwangerschaften trat jedoch starkes Nasenbluten auf.

Eine weitere Beobachtung von hämophiler Blutung im Wochenbett findet sich in einer Arbeit von Börner mitgeteilt. Die aus einer Bluterfamilie stammende Patientin hatte in jedem ihrer 7 Wochenbetten wochen- bis monatelang anhaltende Blutverluste und litt zugleich an Ekchymosen an den Unterschenkeln. Die Schwangerschaften verliefen alle normal. Eine ihrer Schwestern hatte in sämtlichen 8 Wochenbetten derartige Blutungen, dass man jedesmal ihren Tod befürchtete.

Stumpf teilt folgenden Fall mit:

22 jährige I para, besitzt die Anlage zu Blutungen in ausgesprochener Weise, ohne erblich belastet zu sein. Geburt normal. Blutung in der Nachgeburtsperiode gering. Wochenfluss sehr spärlich. Am 19. Tage entstand nach einem anstrengenden Spaziergange plötzlich eine sehr starke Blutung aus den Geschlechtsteilen, zugleich traten überaus zahlreiche blaurote Flecke auf der ganzen Haut des Körpers auf. Die Blutung dauerte mehrere Tage an, während welcher sich neue Purpuraflecke zeigten, und stand erst auf Behandlung mit Liquor ferri sesquichlorati. Der Uterus war weich und schlaff, antevertiert, die Cervix für einen Finger durchgängig.

Der Verfasser betont, dass die Erkrankung im Wochenbett lediglich als Folge einer Hämophilie anzusehen ist.

Der folgende Fall stammt von Quadrat (zit. nach Stumpf):

II para hatte schon während der ersten Schwangerschaft und Geburt an Nasenblutungen gelitten. Während der zweiten Schwangerschaft wiederholten sich dieselben. In der Nachgeburtsperiode geringe Blutung. Am 5. Tage des Wochenbettes lebensgefährliche Epistaxis, 8 Tage später entstand eine äusserst heftige Uterusblutung, die zu schwerer Anämie führte. Das Kind starb am 8. Tage an einer Blutung aus der Nase.

Eine sehr interessante Beobachtung teilt Kehrer mit:

Frau F., 26 Jahre alt, hat vom 6. bis zum 12. Jahre öfters an mässigem Nasenbluten gelitten, sonst waren keine Zeichen von Hämophilie zu bemerken. Die beiden ersten Schwangerschaften und Geburten verliefen normal. Anfang Februar 1874 Beginn der dritten Gravidität. Im Juni trat eine 9 Stunden anhaltende Epistaxis auf, die sich weiterhin nach mehrtägigen Zwischenräumen öfters wiederholte, sehr profus war, bis $^1/_2$ Liter, und mehrmals tagelang andauerte. Bis zum Schwangerschaftsende wiederholte sich dieselbe in immer kürzeren Pausen.

Am 8. Nov. 1874 erfolgt die Geburt eines reifen Mädchens. Während und gleich nach der Entbindung tritt starkes Nasenbluten ein, das mit kurzen Unterbrechungen auch an den folgenden Tagen andauert. Mit seinem Nachlassen setzen Uterusblutungen ein. Die Exploration ergibt im Uterus ein derbes Blutgerinnsel, dagegen keine Placentarreste. Auf Massage und Secaledarreichung steht die Blutung vorübergehend. Am 27. Nov. beginnt sie nach einer Ge-

mütsbewegung aufs neue. Ein zweites Blutgerinnsel wird aus dem Uterus entfernt. Am 30. Nov. steht die Wöchnerin zum erstenmal auf, sie fühlt sich noch sehr schwach, erholt sich aber in der folgenden Zeit leidlich, da nun die Blutungen aufhören.

In der Nacht vom 12. auf den 13. Dezember tritt jedoch die Metrorrhagie von neuem auf, unter wehenartigen Schmerzen wird ein dritter Blutausguss ausgestossen.

Dieselbe Erscheinung wiederholt sich in der Folgezeit bis zum 8. Januar noch 15 mal, nur unterbrochen von mehrmaligem, starkem Nasenbluten. Infolgedessen tritt allmählich ein erheblicher Schwächezustand ein, welcher am 12. Januar den Tod herbeiführt.

Im ganzen waren 18 Blutausgüsse des Cavum uteri abgegangen, sämtliche waren ziemlich derb, bis Nr. 9 wurden sie allmählich kleiner, um dann wieder etwas zu wachsen, auf keinem liess sich jemals ein Abdruck eines Placentarrestes erkennen, ihre Oberfläche bildete immer einen genauen Abguss der Uterusinnenfläche.

Der folgende von Wehle mitgeteilte Fall gehört streng genommen nicht hierher, da es sich hauptsächlich um eine Nachblutung handelt, und die späteren Blutungen nur geringfügig waren; der Vollständigkeit halber will ich ihn jedoch auch aufführen:

33 jährige I para, hatte als Kind von zwei Jahren nach einem Falle vom Stuhle eine langdauernde Genitalblutung, die nur sehr schwer zu stillen war. Bei ihrer einzigen Zahnextraktion im 12. Jahre entstand eine sehr starke Blutung, die einen Tag lang anhielt. In der Schwangerschaft war bis zur Entbindung oft starkes Nasenbluten eingetreten, und als die Wehen einsetzten, fing das Zahnfleisch zu bluten an.

Die Geburt erfolgte am normalen Ende der Schwangerschaft in I. Schädellage. Während derselben Abgang von Blut aus der Vulva, Krampfwehen. Vollendung der Geburt mit der Zange durch einige Traktionen ohne Narkose. Ein flacher Scheidendammriss, mehrere Abschürfungen und namentlich ein Riss an der Clitoris bluteten sehr stark und wurden sofort genäht. Währenddessen fing es plötzlich stark an zu bluten, so dass die bereits teilweise gelöste Placenta ausgedrückt werden musste, worauf sich der Uterus fest zusammenzog. An der Placenta fanden sich drei kirschkern- bis haselnussgrosse Defekte, die entsprechenden Placentarstücke wurden alsbald während einer heissen Uterusspülung entfernt. Der Uterus kontrahierte sich hierauf gut, und die Blutung stand. Bei der nun fortgesetzten Naht der immer noch stark blutenden kleinen Scheidenrisse fiel es auf, dass sogar tiefe Umstechungen die Blutung nur wenig stillten. Plötzlich blutete es wieder von oben, und die Frau begann blass und ohnmächtig zu werden. Tamponade des Uterus mit Gaze. Es gelang jedoch nur wenig Material einzuführen, da der Uterus immer fest zusammengezogen war und seine vordere und hintere Wand eng aneinander lagen. Die profuse Blutung stand hierauf, doch überall sickerte aus Stichkanälen und Abschürfungen noch Blut nach, so dass die Gaze bald durchtränkt war. Auf Exzitantien erholte sich die Patientin allmählich wieder. Während der ersten sechs Wochenbettstage war noch leichtes Nachsickern von hellrotem Blut zu bemerken.

Wehle glaubt, dass die Blutung auf Hämophilie zurückzuführen sei. In dieser Ansicht wird er noch bestärkt durch die erblichen Verhältnisse der Patientin, indem bei mehreren Gliedern ihrer Familie eine Neigung zu Blutungen bestand, welche bei einem 17jährigen Bruder sogar zum Tode führten; auch bei dem neugebornen Kinde trat trotz zweimaliger Unterbindung eine Nachblutung aus dem Nabelschnurrest ein. Nephritis oder Syphilis waren nicht nachweisbar.

Obgleich die Hämophilie, wenigstens in ihren leichteren Formen, nicht gerade zu den sehr seltenen Krankheiten gehört, so sind trotzdem stärkere Blutungen im Wochenbett und Genitalblutungen überhaupt infolge von Hämophilie ziemlich selten. Dies mag zum Teil seinen Grund darin haben, dass das weibliche Geschlecht viel seltener von dieser Krankheit befallen wird als das männliche. Grandidier hat berechnet, dass genau auf 14 männliche ein weiblicher Bluter kommt, in Deutschland ist das Verhältnis 11:1. Bekanntlich ist die Hämophilie eine exquisit erbliche Krankheit. Die weiblichen Glieder der Bluterfamilien spielen jedoch in ihrer Mehrzahl nur die Rolle sogenannter Konduktoren, d. h. sie vererben die Krankheit auf ihre männlichen Nachkommen, ohne selbst krank zu sein.

Ein weiterer sehr wichtiger Grund des seltenen Vorkommens hämophiler Genitalblutungen liegt darin, dass die Blutstillung im Uterus auf eine ganz eigenartige Weise vor sich zu gehen pflegt. Wenn wir wenigstens annehmen, dass die erhöhte Tendenz zu Blutungen in einer pathologischen Beschaffenheit der Gefässe, namentlich der Kapillaren, z. B. einer herabgesetzten Kontraktionsfähigkeit oder gar in einer Paralyse derselben zu suchen ist, so ist leicht einzusehen, dass diese krankhafte Eigenschaft im Uterus keine so grosse Rolle spielen kann wie in vielen anderen Organen, indem in der Gebärmutter die verletzten Gefässe für gewöhnlich weniger durch die Kraft ihrer eigenen schon normalerweise verhältnismässig schwachen Muskulatur geschlossen werden, als vielmehr durch die mächtige sie ringsum umgebende Uterusmuskulatur selbst, welche sicherlich in den meisten Fällen hämophiler Disposition vollständig genügt, der Blutung Herr zu werden.

Es ist sogar wahrscheinlich, dass bei einem normal funktionierenden Uterus die Hämophilie nach der Geburt überhaupt nicht zu stärkerer Blutung führen kann, indem eben durch die feste Kontraktion der Gebärmutter ihre Gefässe vollständig verschlossen werden. Ist die Uterustätigkeit jedoch mangelhaft, tritt Atonie

auch nur geringen Grades ein, oder findet eine tiefergreifende Verletzung der Gebärmutter, namentlich an dem sich schwächer kontrahierenden unteren Uterinsegment, oder sonstiger Weichteile statt, so wird die daraus resultierende Blutung bei bestehender Hämophilie naturgemäss eine noch viel stärkere sein als sonst.

Auf ähnliche Weise lassen sich auch die bei Hämophilen verhältnismässig häufig beobachteten Genitalblutungen der jungen Mädchen und diejenigen im Klimakterium erklären, indem zu diesen Zeiten, wie neuere Untersuchungen von Theilhaber u. a. gezeigt haben, die Ausbildung der Uterusmuskulatur eine relativ geringere ist, als während der Zeit des Höhepunktes der geschlechtlichen Entwicklung, so dass der Uterus den erhöhten Anforderungen, welche eine krankhafte Beschaffenheit der Blutgefässe an ihn stellt, nicht mehr gewachsen ist.

Nasse z. B. berichtet von einer Patientin, die zur Zeit des Aufhörens des Monatsflusses wegen starker Metrorrhagien in der grössten Lebensgefahr schwebte, sowohl ihre Mutter als ihre Grossmutter waren „zur Zeit, wo der Monatsfluss aufzuhören pflegt, an Verblutungen aus den Geburtsteilen gestorben". Auch bei Ursing finden wir die Mitteilung, dass bei einer Bluterin die Menses in den letzten Lebensjahren sehr profus wurden, und Börner erzählt von einer Frau mit starker hämophiler Disposition, dass sie im Klimakterium von wiederholten starken Blutungen heimgesucht wurde.

Anderseits finden wir bei verschiedenen Autoren Angaben über Genitalblutungen vor Eintritt der Geschlechtsreife oder in der ersten Zeit derselben. Ritter von Rittershain (zitiert nach Kehrer) hat bei Kindern in den ersten Wochen nach der Geburt 7 mal Genitalblutungen beobachtet. Grandidier erwähnt ein Mädchen der Familie Neidhard, das im 8. Lebensjahre eine Genitalblutung durchmachte. Lafargue berichtet sogar von einem der Familie Laroche angehörigen Mädchen, das in der 6. Woche nach der Geburt an einer Blutung aus den Genitalien starb.

Allerdings können auch im geschlechtsfähigen Alter, ausserhalb Geburt und Wochenbett, Metrorrhagien infolge Hämophilie vorkommen, doch sind diese, abgesehen von dem Harderschen Falle, kaum jemals so stark, dass die betreffenden Frauen dadurch in ernstere Gefahr gerieten.

Alle diese Tatsachen müssen uns in der schon ausgesprochenen Ansicht bestärken, dass Hämophilie allein bei normal funktionierenden Genitalien in der Regel nicht imstande ist, stärkere Metrorrhagien

hervorzurufen, und sie bilden zugleich die Erklärung dafür, dass so häufig hämophile Frauen mehrfache Geburten und Wochenbetten ohne stärkere Blutverluste durchmachen können, wie dies namentlich von Salomo und Ursing berichtet worden ist.

Risswunden des Uterus.

Kleinere Einrisse in den Uterus, namentlich am äusseren Muttermunde, gehören zwar mehr oder weniger zu den physiologischen Verletzungen bei der Geburt, insofern wenigstens, als kaum eine Geburt vorübergeht, bei der nicht diese Teile des Gebärschlauches in höherem oder geringerem Grade einreissen, doch führen diese kleinen Verletzungen mit seltenen Ausnahmen kaum jemals zu einer stärkeren Blutung weder während der Geburt noch im Wochenbett; uns interessieren daher nur die tiefergehenden Rupturen mit Durchtrennung von grösseren Gefässen in der Uterussubstanz.

Im folgenden sollen die wichtigsten Beispiele aus der Literatur von Uterusrupturen, in deren Gefolge Spätblutungen aufgetreten sind, angeführt werden.

Über eine spontane Uterusruptur berichtet Dauber:

28jährige III para, mit plattrachitischem Becken (Conj. vera 9 cm). Die früheren Geburten waren alle spontan verlaufen. Die jetzige Geburt dauerte kaum 6 Stunden. Nachdem die Wehen 5 Stunden sehr schwach gewesen waren, sprang die Blase, worauf sehr kräftige Wehen einsetzten. Geburt und Nachgeburtsperiode normal. $^1/_2$ Stunde post partum leichte Blutung. Wochenbett leicht febril (bis 38°,4). Am 11. Tage, als Patientin aufstand, kam es zu einer foudroyanten Blutung, der die Wöchnerin erlag.

Die Sektion ergab eine Uterusruptur, in das linke Parametrium gehend. Daselbst fand sich eine taubeneigrosse Höhle mit jauchenden Wundflächen. Die Rupturstelle, zum grössten Teil vernarbt, mass noch 10 cm und reichte von oberhalb des inneren Muttermundes bis tief in die Scheide. Am Eingang in die Höhle fand sich ein frei flottierendes Gefäss, aus dem sich wahrscheinlich der infizierte Thrombus losgelöst hatte.

Dauber ist der Ansicht, dass die nach dem Blasensprung mit grosser Intensität einsetzenden Wehen den Kopf auf die mangelhaft erweiterten Geburtswege aufpressten, wodurch diese der Länge nach aufgesprengt wurden.

Roberton erlebte einen Fall von Uterusruptur mit sekundärer Blutung im Wochenbett nach einer Wendung mit folgender Extraktion:

25jährige III. Gebärende. Wegen Vorliegens einer Hand neben dem Kopfe Wendung und Extraktion. Die Entwicklung des Kopfes gelingt trotz längere

Zeit fortgesetzter Versuche nicht, da sich das Kinn nach vorne gedreht hat, und muss den Naturkräften überlassen werden. Einige Zeit nach der Geburt klagt die Patientin über Schmerzen und Druckempfindlichkeit im linken Hypogastrium. Am 5. Tage tritt Erbrechen auf, und am Abend stellt sich plötzlich ein bedeutender Blutverlust ein, der bis zum nächsten Morgen andauert und dann spontan zum Stehen kommt, nachdem ca. 5 Pfund Blut abgegangen sind. In den folgenden Tagen wiederholt sich die Blutung noch mehrmals und führt am 18. Tage durch vollständige Erschöpfung der Patientin zum Tode.

Bei der Obduktion erweist sich das Peritoneum als vollständig gesund. Uterus ist schlecht involviert, nahe am Mutterhalse sitzt auf der linken Seite, zwischen den Falten des Ligam. latum, ein kleines Extravasat, ausserdem findet sich daselbst eine abszessartige Höhle, die mit blutigem Eiter gefüllt ist und mit dem Uterus zusammenhängt.

Obgleich der Autor die Frage offen lassen will, ob es sich um einen Abszess oder eine partielle Uterusruptur gehandelt habe, so ist meiner Ansicht nach letzteres doch ziemlich sicher anzunehmen. Sehr wahrscheinlich ist die Eiterung erst sekundär hinzugetreten und hat ihrerseits durch Infektion der Thromben die direkte Ursache für die Blutungen abgegeben.

Eine ähnliche Ätiologie hat folgender Fall, den ich einer Arbeit von Schaffezyk entnehme:

Wegen engen Beckens wurde bei einer 33jährigen IV. Gebärenden die künstliche Frühgeburt in der 36. Schwangerschaftswoche ausgeführt. Dilatation mit einer Schweinsblase, später Wendung bei noch nicht eröffnetem Muttermund aus Schädellage, langsame Extraktion, schwierige Kopfentwicklung. Kind starb, hatte eine löffelförmige Impression. Mässige Nachblutung. Bei der Austastung des Uterus, die wegen Verdachts auf Placentarretention vorgenommen wurde, entdeckte man einen Riss auf der linken Seite bis über den innern Muttermund hinaufreichend.

Am 3. und 4. Tage des Wochenbettes Fieber bis 38°,7. Am 5. Tage und nochmals am 7. sehr starke Blutung. Tamponade. Bei der Entfernung des Tampons am 9. Tage abermals starke Blutung und schwerer Kollaps. Vom 4. Tage an Temperaturen um 39°. Am 13. Tage Tod.

Sektion: Infiltration des linken Parametriums. Uterus im Innern mit graugrünlichem, übelriechendem Belage. Links ein stellenweise die ganze Dicke der Uteruswand durchsetzender Riss, in dem ein grösseres Gefäss (Arterie? Vene?) zerrissen zutage lag.

Zweifellos ist die Frau in erster Linie einer Bakteriämie, die bei der Geburt gesetzt worden war, erlegen; die schweren Blutungen mögen den üblen Ausgang begünstigt haben. Möglich ist, dass durch die Spaltpilzentzündung der Wunde das Gefäss erst breit eröffnet worden ist, oder dass die schon bestehende Öffnung, die zuerst durch die zerrissenen Gefässhäute und Gerinnsel verschlossen worden war, durch Nekrose und eitrige Einschmelzung wieder zum

Klaffen gebracht worden war — analog den Nachblutungen nach Schüssen und anderen Verletzungen. Irgendwelche weitergehende Schlüsse lassen sich aus der kurzen Mitteilung nicht ziehen.

Sehr interessant wegen ihrer Seltenheit ist eine von Preston gemachte Beobachtung:

35jährige VII. Gebärende, hatte schon während der Schwangerschaft über starke Spannung im Leib geklagt und Unmöglichkeit, sich zu bewegen. Das Abdomen war sehr stark aufgetrieben, weshalb die Diagnose auf Hydramnion gestellt worden war. Unter der Geburt wurde nach Eröffnung des Muttermundes die Blase gesprengt, worauf aber nur sehr wenig Fruchtwasser abfloss. Da der Kopf trotz starker Wehen nicht tiefer trat, wurde die Zange angelegt und der Kopf langsam extrahiert, was ohne Schwierigkeiten vor sich ging. Die weitere Entwicklung des Kindes gelang jedoch nicht, auch nicht nach Herunterholen beider Arme. Beim Einführen der Hand in den Uterus fand man nun ein stark ausgedehntes kindliches Abdomen, welches das Becken nicht zu passieren vermochte. Es wurde deshalb eine Schere eingeführt und das Abdomen damit in der Nähe des Nabels eröffnet, worauf eine grosse Menge seröser Flüssigkeit abfloss. Es traten hierauf gute Wehen ein. Durch leichte Traktionen an der Schulter wurde versucht, die Geburt etwas zu beschleunigen. Plötzlich schrie die Frau laut auf, und zu gleicher Zeit fühlte der Operateur, dass etwas nachgegeben hatte. Nach der vollständigen Geburt des Kindes konnte ein ausgedehnter Riss konstatiert werden, welcher sich 3—4 Zoll aufwärts erstreckte. Die Placenta wurde ohne Schwierigkeiten gelöst. Nun stellte sich aber eine heftige Blutung ein, so dass die Frau kollabierte und fast pulslos wurde. Sie erholte sich zwar in den nächsten Tagen wieder, trotzdem sich peritonitische Reizerscheinungen einstellten, am 6. Tage trat jedoch während des Schlafes ganz plötzlich und ohne direkte Ursache eine heftige Blutung ein, infolge deren die Frau starb.

Die jüngste Mitteilung stammt von Moossen:

M. W., 28jährige VI. Gebärende. Geburt normal, Blutung nicht stärker als gewöhnlich. $^1/_2$ Stunde nach der Geburt der Placenta ohne äussere Blutung starke Anämie und Kollaps. An den folgenden Tagen etwas erhöhte Temperatur, sonst Wohlbefinden. Am 9. Tage tritt beim Aufstehen eine foudroyante Blutung ein. Die vaginale Untersuchung ergibt: Cervikalkanal für 2 Finger gut durchgängig, oberhalb des äusseren Muttermundes findet sich eine etwa halbfingerlange, nach links ins Parametrium sich erstreckende Höhlung. Trotz Tamponade tritt nach $1^1/_2$ Stunden der Tod ein.

Sektion: Uterus vergrössert, linkes Parametrium infiltriert, Promontorium und Symphyse vorspringend, Conj. vera 9 cm. Vom innern Muttermund an zieht sich über den äusseren Muttermund hinaus in die Scheide hinein ein 10 cm langer Defekt, der zu $^2/_3$ beinahe geheilt ist, indem die Muskularis hier bereits von Schleimhaut überkleidet ist. Im obersten Drittel findet sich ein rundliches Loch, von dem aus man 5 cm tief in das Parametrium vordringen kann. Die Wandung der Höhle ist in jauchigem Zerfall begriffen. Am Eingang zu letzterer findet sich ein grösseres frei flottierendes arterielles Gefäss.

Die histologische Untersuchung ergab als die Ruptur auslösendes Moment eine alte Narbenbildung im untern Uterussegment.

Opitz erlebte einen Fall, in dem am Ende der ersten oder Anfang der zweiten Woche aus einem oberflächlichen, unter der Geburt entstandenen Einriss in die Muskulatur des Uterus eine tödliche Blutung erfolgte.

Drei weitere Beobachtungen von starken Blutungen im Wochenbett, selbst bis zum 28. Tage anhaltend, die durch Verletzung der Cervix veranlasst wurden, teilt Dickinson mit. Leider kann ich darüber nichts Genaueres angeben, da mir die Originalarbeit nicht zur Verfügung stand.

Im Anschluss an die eben aufgeführten Beobachtungen anderer möchte ich nun noch über einen Fall berichten, der kürzlich im Frauenspital Basel zur Beobachtung kam:

Frau L. T., 35 Jahre alt, hat schon fünfmal geboren, darunter eine Zangengeburt und eine Geburt in Gesichtslage. Sie ist seit ihrem 15. Jahre regelmässig menstruiert.

Letzte Regel am 28. Juli 1903. Die Schwangerschaft verlief, abgesehen von Kreuzschmerzen in der letzten Zeit, gut.

Die Patientin ist etwas klein, grazil gebaut, von mässigem Ernährungszustande. Die vorspringenden Tubera frontalia, die verkrümmten Tibiae und die typisch geformten Zähne weisen auf überstandene Rachitis hin, welche Diagnose durch die Beckenverhältnisse noch bekräftigt wird. Distantia spin. 23,0 cm; Dist. crist. 25,0; Conjug. externa 18,5; Conj. diagon. 9,75; Conj. vera (nach Faraboeuf und Bylicki gemessen) 9,5 cm. Symphysenknorpel verdickt, Steissbein abgeknickt.

Am 12. April 1904 setzt die Geburt ein. Die ziemlich kräftigen Wehen bringen den Muttermund zur Erweiterung, vermögen aber nicht den sehr harten Kopf ins Becken einzupressen, weshalb nach mehrstündigen guten Presswehen, während welcher der Kopf andauernd beweglich über dem Beckeneingang stehen bleibt, die Wendung auf den Fuss beschlossen wird, obgleich das Fruchtwasser schon vor einiger Zeit abgeflossen ist. Die Wendung ist schwierig und gelingt erst nach Herunterholen des zweiten Fusses. Da der handtellergrosse Muttermund sehr dehnbar ist, wird die Extraktion angeschlossen, die keine besonderen Schwierigkeiten mehr bereitet. Das Kind ist etwas asphyktisch, beginnt jedoch auf geeignete Massnahmen bald zu schreien.

Nach dem Erwachen aus der Narkose klagt die Patientin über Schmerzen im Leib, zugleich beginnt es etwas zu bluten, weshalb die Placenta durch leichten Druck exprimiert wird. Der Uterus kontrahiert sich hierauf gut, und die Blutung steht vollkommen; trotzdem stellt sich ein kollapsartiger Zustand ein, der mit Analeptica erfolgreich bekämpft wird.

Die Schmerzen und die Druckempfindlichkeit in der Unterbauchgegend, namentlich auf der linken Seite, bleiben im Wochenbett bestehen, ausserdem tritt Fieber auf, das von starkem eitrigen, übelriechenden Lochialfluss begleitet ist. Nach einigen Tagen lässt sich links vom Uterus eine kleine Resistenz

durchtasten; Punktion derselben ist ergebnislos. Sämtliche krankhaften Erscheinungen klingen allmählich ab, die Wöchnerin fühlt sich wohl.

Am 30. April tritt jedoch eine starke Blutung ein, die auf Ergotininjektion und heisse Scheidenspülung zum Stehen kommt. Zwei Tage später ereignet sich eine erneute heftige Blutung. Die nun sofort vorgenommene Exploration ergibt: Cervix durch eine alte straffe Narbe an die linke Beckenwand fixiert. Uterus eleviert, anteflektiert, gut involviert. Cervikalkanal geschlossen, lässt den untersuchenden Finger nur schwer eindringen. Uteruscavum leer. In der Höhe des inneren Muttermundes fühlt man auf der linken Seite einen klaffenden Spalt. Nun wird die Portio im Speculum eingestellt, dabei erkennt man, dass ein arterieller Blutstrahl direkt aus dem Cervikalkanal herausspritzt. Da wegen der völligen Unzugänglichkeit an eine Unterbindung von der Scheide aus nicht zu denken ist, wird mit Xeroformgaze und Watte fest tamponiert; die Tamponade ist jedoch in kurzer Zeit vollständig durchblutet, weshalb unverzüglich zur Laparotomie geschritten wird (Prof. v. Herff).

Nach Eröffnung der Bauchhöhle trifft man im linken Parametrium auf eine starre Narbe, die eine Entfaltung des Ligam. latum zur Aufsuchung der Arteria uterina unmöglich macht. Es wird daher zuerst von der Fossa vesico-uterina aus eine im Anschluss an die Uterusverletzung seitlich von der Gebärmutter zwischen den Platten des Ligam. latum entstandene Hämatomhöhle eröffnet. Diese ist noch ca. walnussgross und erstreckt sich mit einem Fortsatz lateralwärts quer über die Arteria iliaca communis hinweg. Von dieser Höhle aus gelangt man leicht an die Rupturstelle im Uterus und von hier aus teils nach der Vagina, teils nach dem völlig leeren Cavum uteri. An der ventralen Wand des Risses spritzt eine Arterie, nach deren Unterbindung die Blutung steht. Da an eine Freilegung der Arteria uterina in ihrem Verlaufe wegen der alten starren Narbenmassen, welche die ganze Art. hypogastrica bedecken, nicht zu denken ist, werden zur Sicherung gegen allfällige weitere Blutungen die Rissränder distal und proximal noch mit dickem Catgut umstochen. Die Hämatomhöhle wird hierauf nach der Vagina zu mit Gaze drainiert und die Peritonealhöhle nach Mikulicz tamponiert.

Die Patientin erholt sich hierauf ganz gut. Die sonst glatt vor sich gehende Rekonvaleszenz wird nur vorübergehend durch die Bildung einer kleinen Sterkoralfistel etwas gestört. Der Hämoglobingehalt des Blutes, der gleich nach der Operation noch 22% betrug (nach Sahli), steigt rasch wieder an, so dass am 4. Juni die Entlassung erfolgen kann.

Nicht uninterssant ist es, zu wissen, dass die Frau wieder gravid geworden ist und dass sie am 18. Juli 1906 durch die künstliche Frühgeburt (Metreuryse) von einem 41 cm langen Kinde entbunden wurde. Geburt und Wochenbett verliefen vollständig normal. Leider starb das Kind am 2. Tage an Adynamie.

Die bei der inneren Untersuchung und namentlich bei der Operation konstatierten Narben im linken Parametrium weisen mit grosser Bestimmtheit darauf hin, dass schon bei einer früheren Geburt eine Uterusruptur stattgefunden haben musste, und dass die danach entstandenen Narben in der Wandung des Uterus bei der

schwierigen Wendung nicht standzuhalten vermochten und somit die Veranlassung zur zweiten Uterusruptur gegeben haben.

Entsprechend den Verletzungen des Uterus können auch tiefe Scheidenrisse die Ursache von Spätblutungen im Wochenbett sein, wie dies ein von Ahlfeld in seinem Lehrbuch der Geburtshilfe mitgeteilter Fall beweist.

Es handelte sich um ein mässig allgemein verengtes Becken. Der im Beckeneingang eingekeilte, seit mehreren Stunden unbeweglich stehende Kopf wurde mit der Zange entwickelt, wozu zahlreiche Traktionen nötig waren. Es erfolgte gleich nach der Geburt des Kindes eine kolossale Blutung aus tiefen Scheidenverletzungen, die durch multiple Umstechung gestillt wurde. Am 7. Wochenbettstage entstand plötzlich eine profuse Blutung. n wenigen Minuten war ein Liter Blut abgeflossen Nur schnelles Ausstopfen der Scheide rettete vor dem Verblutungstode.

In der grossen Mehrzahl der Fälle betreffen Uterusrupturen die unteren Abschnitte des Gebärorganes, also diejenigen Teile, welche bei der Geburt mehr in passiver Weise tätig sind und zum Teil auch nicht schon während der Schwangerschaft langsam gedehnt wurden, sondern erst während der Geburt in verhältnismässig sehr kurzer Zeit eine gewaltige Erweiterung ihres Lumens erfahren müssen.

Es gibt tiefgehende Uterusrisse, die vollständig symptomlos verlaufen und daher leicht übersehen werden können; in den meisten Fällen allerdings stellt sich gleich nach der Geburt eine mehr oder weniger starke Hämorrhagie ein, die entweder spontan zum Stehen kommt, oder künstlich gestillt werden muss. Nur in seltenen Fällen setzt die Blutung erst später ein oder wiederholt sich im späteren Wochenbett, nachdem sie während der Geburt zum Stehen gebracht worden war.

Die Ursachen, welche zu solchen sekundären Blutungen führen, können verschiedener Art sein. Einmal besteht die Möglichkeit, dass der Uterus, wenn er gleich nach Entstehung des Risses entleert wird, sich gut kontrahiert, und dass dadurch die eventuell eröffneten Gefässe durch die perivaskulären Muskelbündel so gut komprimiert werden, dass eine auffällige Blutung nicht eintreten kann; tritt aber während des Wochenbettes eine Erschlaffung des Organes ein, so ist dadurch die Möglichkeit gegeben, dass die noch nicht konsolidierten Thromben durch den Blutdruck in den relativ weiten Gefässen wieder gelockert und ausgestossen werden. In anderen Fällen kann vielleicht die Thrombenlösung durch andere Momente, z. B. durch zu frühes Aufsitzen oder Aufstehen der Patientin, herbei-

geführt werden, aus demselben Grunde wird gelegentlich einmal eine bereits verklebte Wunde wieder aufgerissen werden. Weiter ist denkbar, dass die Umgebung des Risses infolge schlechter Ernährung nekrotisiert, indem die zuführenden Gefässe in die Ruptur einbezogen wurden, und dass bei der späteren Abstossung des nekrotischen Schorfes von neuem Gefässe eröffnet wurden, die zu einer Spätblutung führen können (Kleinwächter).

In den oben angeführten Fällen war die Ruptur zweimal bedingt durch die Wendung, einmal wurde der Riss verursacht durch die Extraktion eines durch Ascites stark ausgedehnten Kindes und einmal durch eine hohe Zange. Nur in einem Falle handelte es sich um eine spontan eingetretene Uterusruptur; überdies war in zwei Fällen die Geburt noch kompliziert durch ein enges Becken.

Die jeweiligen direkten Ursachen der Blutungen anzugeben, ist nicht möglich, da die im Uterus sich abspielenden, den Hämorrhagien direkt vorausgehenden Vorgänge sich regelmässig der Beobachtung entziehen.

Uterusrupturen können auch indirekt die Ursache von Spätblutungen im Wochenbett sein, wenn sie die Wandung der Gebärmutter vollständig durchdringen. Es ist schon mehrfach beobachtet worden, dass bei kompletten Uterusrupturen Teile der Baucheingeweide, namentlich des Netzes, durch die Wunde in die Uterushöhle hineingeschlüpft sind. Dies kann allein schon durch starke Anspannung der Bauchpresse verursacht werden, wahrscheinlich jedoch nur bei hochgradiger Erschlaffung der Gebärmutter; in den meisten anderen Fällen aber ist es ein in den Uterus eingeführtes Instrument oder die operierende Hand, welche in die Bauchhöhle vordringen, sei es, dass sie dabei die Ruptur direkt herbeiführen, sei es, dass sie durch die schon vorhandene Wunde dorthin gelangen, und welche dann beim Zurückgehen Teile des Netzes mit sich in die Uterushöhle hineinziehen. Küstner beschreibt zwei Fälle, wo dieses Ereignis beim nicht graviden Uterus durch die Curette herbeigeführt wurde.

Da das Netz meist bis ins kleine Becken hinunterreicht, so ist es oft das erste Organ, auf das die perforierende Curette usw. stösst, ein Teil desselben kann sich in dem Instrument verfangen und beim Zurückziehen mitgenommen werden. Da sich der Uterus infolge der durch solche Eingriffe bedingten starken Reizung intensiv zu kontrahieren pflegt, so wird der betreffende Netzteil in den meisten Fällen in der Uteruswunde festgehalten werden und bei der grossen

Neigung des Netzes, Verwachsungen mit andern Organen zu bilden, daselbst einheilen. Zweifellos erfährt dabei der in der Uteruswandung gelegene Teil eine gewisse Kompression von seiner Umgebung, infolgedessen kommt es zu venöser Stauung in den im Uteruscavum gelegenen Netzpartien und zu mehr oder weniger starken Blutungen im Wochenbett, falls es sich um eine Geburtsverletzung gehandelt hat, die Blutung wird so lange andauern, bis sich ausreichende Anastomosen der Netzgefässe mit den Gefässen der umgebenden Uterusschleimhaut gebildet haben.

Opitz teilte mir freundlichst mit, dass er an der Berliner Klinik einen Fall beobachten konnte, bei dem es infolge Einheilens von Netzgewebe in eine Uterusruptur zu Spätblutungen im Wochenbett kam; leider habe ich über den betreffenden Fall nichts Genaueres in Erfahrung bringen können.

Küstner glaubt, dass ausser Netz gelegentlich einmal eine Appendix epiploica in eine Uteruswunde einheilen kann; es wäre denkbar, dass auch dieses Ereignis in den seltensten Fällen Ursache einer Spätblutung sein könnte.

Bisher wurden nur diejenigen Wunden berücksichtigt, welche von Anfang an mit dem Lumen der Gebärmutter im Zusammenhang stehen, was auch fast ausnahmslos der Fall ist. In seltenen Fällen kann jedoch der Riss mitten in die Uterusmuskulatur zu liegen kommen, ohne dass anfangs irgend eine Kommunikation weder mit der Oberfläche noch mit der Höhle der Gebärmutter besteht. Die Ursache dieser Rupturformen ist wahrscheinlich oft in einer Überdehnung der betreffenden Partie des Uterus zu suchen. Während aber sonst meistens die inneren Schichten der Uteruswandung zuerst einreissen, sind es in diesen seltenen Fällen die zentralen Partien, welche weniger Dehnungsfähigkeit besitzen und zuerst nachgeben, indem entweder die Muskulatur selbst einreisst, oder aber die Verschiebung der einzelnen Muskelbündel aneinander so gross ist, dass eine Kontinuitätstrennung im intermuskulären Bindegewebe eintritt. Diese Kontinuitätstrennung kann aber in anderen Fällen auch dadurch zustande kommen, dass eine Stelle der Uteruswandung durch den Kopf oder ein Instrument fest gegen den Beckenring gepresst und so gequetscht wird, ähnlich wie dies beim Aneurysma spurium beschrieben worden ist, mit dem diese Verletzungen überhaupt grosse Ähnlichkeit haben. Es entsteht dadurch ein kleiner Hohlraum, der sich, sobald der Druck von aussen nachlässt, aus den zerrissenen Gefässen mit Blut füllt. Aus dem eben Gesagten geht schon hervor,

dass der Uterus meist in seinen unteren Abschnitten, als den am meisten gefährdeten Partien, betroffen werden muss.

Ist die Gewebsschicht, welche die Höhle vom Lumen der Gebärmutter trennt, sehr dünn, so kann sie gesprengt werden, und das Blut ergiesst sich frei ins Uteruscavum, im anderen Falle bleibt ein ringsum abgeschlossenes Hämatom bestehen, das entweder allmählich resorbiert wird oder aber im Verlaufe des Wochenbettes doch noch durchbricht und so zu einer Spätblutung führt.

Die ersten Mitteilungen über diese Art von Uterusruptur stammen von M'Clintock, welcher sie als „uterine Hämatocele" beschrieben hat. Ferber hat dann später darauf hingewiesen, dass sie wahrscheinlich analog seien den von Virchow für die geraden Bauchmuskeln beschriebenen Muskelhämatomen. Diese Analogie scheint mir jedoch keine vollständige zu sein. Während nämlich bei den geraden Bauchmuskeln, die aus quergestreiften Muskelfasern bestehen, die Ruptur durch die aktive, rasche Kontraktion des Muskels zustande kommt, ist es in unseren Falle, wo es sich um glatte, sich langsam kontrahierende Muskulatur handelt, mehr die passive Dehnung, welche die Kontinuitätstrennung herbeiführt.

M'Clintock verfügte über zwei Beobachtungen der beschriebenen Art: in einen Falle platzte das Hämatom gleich nach der Geburt, im andern erfolgte der Durchbruch erst im Verlaufe des Wochenbettes; letzterer soll deshalb noch genauer aufgeführt werden (zit. nach Ferber):

Kräftige, gesunde Frau, wurde von ihrem 7. Kinde entbunden. Die Geburt des schon vorher abgestorbenen Kindes erfolgte schnell in Steisslage. Die ersten drei Tage verliefen ohne Blutung oder sonstige Komplikationen. Am vierten Tage trat plötzlich eine Blutung ein, ohne dass die Frau das Bett verlassen, noch sich irgendwie angestrengt hätte. Die Blutung war nicht zu stillen, und der Tod erfolgte $1^1/_2$ Stunde später. Die Sektion ergab: Uterus gut kontrahiert, an der linken Seite der Cervix ca. 3 cm über dem Muttermund eine zerrissene, brandig ausschauende Öffnung mit ungleichmässigen Rändern. Durch diese für zwei Finger durchgängige Öffnung gelangte man in eine kleinorangegrosse Höhle in der Substanz der Cervix, welche mit Blutresiduen angefüllt war und in welche 5 oder 6 Blutgefässe mit offenem Lumen mündeten.

Hier muss auch der von verschiedenen Autoren beschriebene Thrombus der Cervix Erwähnung finden, da es sich dabei um nichts anderes als um den oben beschriebenen Zustand handeln kann.

Montgomery (zit. nach Lumley Earle) berichtet über eine Blutung im Wochenbett, die bedingt war durch einen geplatzten

Thrombus der Cervix, ebenso Johnston; in letzterem Falle ist die Frau sogar der Blutung erlegen. Die Originalliteratur über diese Fälle war mir leider nicht zugänglich.

Häufiger als der Thrombus des Uterus ist der Thrombus oder das Hämatom der Vulva und Vagina, welcher seine Entstehung meistens gequetschten Varicen an den äussern Genitalien verdankt. Auch dieser kann gelegentlich zu Spätblutungen im Wochenbett führen, öfter aber platzt er schon während der Geburt und kann dabei zu so starken Hämorrhagien führen, dass die Patientin denselben erliegt, wie das die Fälle von Künzig und Bornow beweisen.

Ulcera und Drucknekrosen.

Im letzten Abschnitt wurden diejenigen pathologischen Wunden des Uterus besprochen, die während der Geburt selbst zu entstehen pflegen. Nun ist aber auch der puerperale Uterus noch Schädigungen unterworfen, welche mehr oder weniger tiefgreifende anatomische Veränderungen an ihm hervorzurufen imstande sind und welche gelegentlich einmal auch stärkere Blutungen im Gefolge haben können.

Diese Schädigungen können verschiedener Art sein. Einmal spielen infektiöse Prozesse eine grosse Rolle. Schon Kehrer hat darauf hingewiesen, dass Endometritiden im Wochenbett die Bildung diphtherischer Schorfe veranlassen können, die sich dann meist im Verlaufe der zweiten Woche ablösen und bei Eröffnung grösserer Gefässe selbst eine stärkere arterielle oder venöse Blutung zustande kommen lassen können.

Die Schorfbildung betrifft manchmal nur die Schleimhaut, manchmal werden auch tiefere Gewebsschichten mit in die Nekrose einbezogen und schmelzen ein (v. Herff), es bilden sich dann Geschwüre, sogenannte Puerperalgeschwüre. Letztere Vorgänge spielen sich meist nur am äussern Muttermund, in der Vagina und an den äussern Genitalien ab (Kiwisch, v. Winckel).

Eine zweite Ursache von Geschwürsbildung im Wochenbett ist die Druckgangrän.

Das durch Ernährungsstörungen zum Absterben gebrachte Gewebe löst sich in den ersten Tagen nach der Geburt durch eine demarkierende Entzündung von der Umgebung los und wird meist im Verlaufe der ersten 3—8 Tage des Wochenbettes abgestossen (Freund), wobei leicht Blutungen auftreten können.

Im folgenden führe ich die in der Literatur aufgefundenen Beispiele dieser Art an:

Der erste Fall entstammt einer Mitteilung von Mikschik:

Frau B., 20 Jahre alt, VII para, bekam am 10. Tage nach der Entbindung nach einem Ärger plötzlich einen starken Blutfluss, der mehrere Tage andauerte, weshalb die Patientin in die Klinik verbracht wurde. Uterus etwas vergrössert, weich, Orificium internum für die Fingerkuppe durchgängig, Cavum uteri leer. Die Blutung kam auf geeignete Massnahmen bald zum Stehen, worauf sich die Frau allmählich wieder erholte. Am 21. Tage ereignete sich jedoch eine erneute heftige Blutung, die sich nach 2 Stunden wiederholte und nun rasch zum Tode führte. Bei der Sektion fand sich in der Nähe der Cervix eine etwa talergrosse ulzerierte Stelle und daselbst eine durch Arrosion geöffnete rabenkieldicke Arterie als Quelle der Blutung.

Leider können wir aus den Mitteilungen von Mikschik nicht ersehen, auf welche Weise in diesem Falle das Geschwür entstanden ist, da über die Geburt keine weiteren Angaben gemacht werden, als dass die Frau alle sieben Mal glücklich geboren habe.

Prof. F. A. Kehrer hat mir über seine schon im Müllerschen Handbuch für Geburtshilfe angeführte Beobachtung in freundlicher Weise nähere Auskunft erteilt:

Es handelte sich um eine 32jährige II. Gebärende. Allgemein verengtes Becken. Wegen Geburtsstockung infolge Einkeilung des Kopfes wurde die Zange angelegt. Energische Traktionen brachten ein sehr kräftiges Kind lebend zur Welt. Leichte Febris sub partu. Am zweiten Tage nahm das Fieber zu, die Lochien wurden fötid, es stellte sich vom 3. Tage an eine Diphtherie der Vagina mit Puerperalgeschwüren ein. Am 19. Tage trat eine leichte vorübergehende Genitalblutung auf, hierauf Frost und Kollaps. Nachmittags wiederholte sich die Blutung stark, und am 21. Tage trat der Tod ein.

Die Sektion ergab: Pneumocystis, Pneumometra, Peritonealblätter an der linken Articulatio sacroiliaca verwachsen. Angrenzende Wand des Scheidengewölbes links an sechskreuzergrosser, rechts an guldengrosser Stelle, schwarz gangränös. Entsprechend der linken Spina ossis ischii war die Arteria hypogastrica usuriert, im zentralen Gefässstumpf stak ein Thrombus. Im Cavum uteri et vaginae fand sich stinkende schwarze Jauche.

Kehrer ist der Ansicht, dass bei den starken Traktionen die Vaginalwand durch den linken Zangenlöffel gegen die entsprechende Spina ischiadica angedrückt wurde, so dass sie gangräneszierte, wobei dann die linke Hypogastrica eröffnet wurde. Es ist jedoch nicht vollständig ausgeschlossen, dass auch entzündlich nekrotisierende Prozesse eine Rolle spielten. Wenn es sich um eine einfache Druckgangrän gehandelt hätte, wäre nicht leicht einzusehen, warum die Abstossung der nekrotischen Partien erst am 19. Tage eingetreten ist. Sehr wahrscheinlich ist das primär durch den

Druck geschädigte Gewebe sekundär durch die Infektion noch vollständig zur Mortifikation gebracht worden.

Einen weitern Fall teilt Lehmann mit:

35jährige II para. Protrahierte Geburt wegen engen Beckens. Nach 26 Stunden wurde der Kopf, der mit einem grossen Segmente in den Beckeneingang eingekeilt war, mit dem Hebel quer durch das Becken gebracht und darauf mit der Zange vollständig entwickelt. Die Applikation der Zange war sehr leicht, die Extraktion glückte jedoch erst nach fortgesetzten energischen Traktionen. Das Kind war 10 Pfund schwer und zeigte auf der Mitte des linken Os frontale eine vom Promontorium herrührende Druckmarke. In den ersten Tagen des Wochenbettes bildete sich an der hinteren Kommissur ein kleines flaches Geschwür, welches fötiden Eiter sezernierte. Die anfangs normalen Lochien wurden bald purulent, übelriechend. Vom 7. Tage an traten mehrmals leichte Fiebersteigerungen ein. Am 10. Tage entstand ganz unerwartet eine heftige Genitalblutung, welche den Tod unmittelbar darauf zur Folge hatte.

Die Autopsie ergab folgenden Befund: Collum uteri und Fornix vaginae links hinten sphacelös, ihre Wandung in eine breiige Masse umgewandelt, wodurch sich ein grosses rundes Loch von ca. $1^1/_2$ Zoll Durchmesser mit scharfen Rändern gebildet hatte. Rechts hinten im Fornix vaginae, ca. $1^1/_2$ Zoll vom Collum uteri entfernt, fand sich noch ein zweites kleineres rundes Loch mit scharfen, aufgeworfenen Rändern, worin die Mündungen einer grossen Arterie und Vene entdeckt wurden, aus welchen die Blutung stattgefunden hatte. Die Thromben an der Placentarstelle waren in einen eiterähnlichen Detritus zerfallen. Conj. vera 9,0 cm. Die Symphyse war gesprengt und enthielt eine eiterartige Flüssigkeit.

Die primäre Ursache der Drucknekrose war in diesem Falle wahrscheinlich, wie der Autor selbst annimmt, in der langdauernden Geburt zu suchen, indem durch den Druck des grossen Kopfes im Beckeneingang eine Quetschung der Weichteile entstanden war, welche später durch die Zange noch vermehrt wurde. Die gequetschten Partien gaben für die eingedrungenen Bakterien einen locus minoris resistentiae ab, so dass auch in diesem Falle das Endresultat als das Produkt verschiedener Faktoren anzusehen ist.

Über einen seltenen Fall berichtet Boivin:

Eine Frau, die wegen missgestalteten Beckens eine schwierige Geburt durchgemacht hatte, bekam am 22. Tage eine Blutung, und da diese immer wiederkehrte, starb sie am folgenden Tage. Bei der Sektion fand man, dass ein in der Nähe gelegener Abszess sich in die Vagina geöffnet und dabei den varicösen Sack einer der Lumbarvenen durchbrochen hatte, so dass ein direkter Gang zur Vena cava entstanden war.

Welcher Natur der betreffende Abszess war, wird nicht genauer mitgeteilt, wahrscheinlich handelte es sich um ein pelveocellulitisches Exsudat. Dass aber ein solches bei seinem Durchbruch nach

der Scheide eine Vene arrodiert, ist sehr auffallend und dürfte noch nicht häufig zur Beobachtung gekommen sein. Eine Möglichkeit wäre noch denkbar, dass es sich nämlich primär um eine eitrige Phlebitis gehandelt hat.

Auch der folgende von Gorst beschriebene Fall hat etwas ganz Ungewöhnliches an sich:

I. B., 28 Jahre alt, wurde am 12. April mit Hilfe der Hebamme leicht von ihrem 6. Kinde entbunden. Das Wochenbett verlief anfangs ganz gut, bis am 16. Tage plötzlich eine sehr heftige Blutung eintrat, die auf Tamponade der Vagina stand. Vier Tage später wiederholte sich jedoch die Blutung in solcher Stärke, dass die Frau kollabierte. Abermalige Tamponade, Blutung stand. Die Patientin wurde hierauf in die Klinik übergeführt, woselbst nach 6 Tagen die Blutung zweimal hintereinander auftrat. Bei der Inspektion mit dem Speculum fand man nun am untern Ende der hintern Muttermundslippe eine ziemlich grosse, deutlich pulsierende Arterie. Beide Muttermundslippen waren etwas erodiert, ein Riss war nicht vorhanden. Ein in dem Gefäss steckendes Gerinnsel fiel bei leichter Berührung mit einer Sonde heraus, worauf das Blut im Strahl hervorschoss. Tamponade. Die Blutung wiederholte sich noch zweimal am 9. und 10. Mai; die Frau war durch die vielen Blutungen so geschwächt, dass sie am 12. Mai starb.

Bei der Autopsie ergab sich, dass eine Arterie von der Grösse der Ulnaris, welche als Cervikalast der Arteria uterina angesehen werden musste, bis zum untersten Ende der Portio verlief und daselbst durch eine Ulzeration eröffnet worden war.

Leider erfahren wir auch hier nichts Genaueres über die Art des im Krankenbericht erwähnten Geschwüres. Um ein Puerperalgeschwür kann es sich kaum handeln, da keine Anzeichen einer Infektion vorhanden waren. Wie das Geschwür sonst entstanden sein soll, ist nicht leicht zu erklären; zwar spricht der Verfasser von einer Erosion; es ist daher möglich, dass er der Ansicht gewesen ist, es handle sich um eine gewöhnliche katarrhalische Erosion der Portio.

Von diesen 5 aus der Literatur zusammengestellten, durch Ulcera und Drucknekrosen bedingten Spätblutungen können eigentlich nur zwei mit Sicherheit in das oben skizzierte Schema für die Entstehung dieser Defekte eingereiht werden, nämlich die von Kehrer und von Lehmann mitgeteilten Fälle. Beide haben gemeinsam, dass es sich um langdauernde Geburten handelte, welche durch die Zange beendigt werden mussten, da der Kopf durch die Wehenkraft allein nicht tiefer getrieben werden konnte; beide waren ausserdem noch kompliziert durch eine unter der Geburt oder im Wochenbett hinzugetretene Infektion. Es ist schwer zu sagen,

welchem von diesen drei Momenten die grösste Bedeutung zukommt; sehr wahrscheinlich waren alle drei bei der Entstehung der Nekrosen mehr oder weniger beteiligt. Die durch die langdauernden Geburten schon geschädigten Gewebepartien wurden durch die forcierten Zangenextraktionen noch vollständig zertrümmert und boten infolgedessen den hinzukommenden Mikroorganismen einen geeigneten Nährboden.

Als Sitz des Dekubitalgeschwüres wird dreimal die Vagina angegeben, und zwar scheinen die obersten Regionen der Scheide am meisten gefährdet zu sein. Dies ist leicht zu erklären, wenn wir bedenken, dass gerade in dieser Höhe die Spinae ossis ischii sich finden. Diese springen oft mehr oder minder in die Höhle des kleinen Beckens vor, manchmal besitzen sie auch eine ziemlich scharfe Kante und können so sehr leicht zu Verletzungen der Scheide führen.

Im Falle Mikschik sass die arrodierte Stelle im Uterus selbst und zwar in der Nähe des inneren Muttermundes; auch diese Gegend ist sehr charakteristisch, da sie ziemlich genau dem Beckeneingange entspricht, wo namentlich beim platten Becken sowohl das Promontorium als auch die Symphyse recht bedeutend vorspringen können. Ich glaube daher auch, dass wir nicht fehlgehen werden, wenn wir in Anbetracht dieses typischen Sitzes auch für diesen Fall, trotz der scheinbar normal verlaufenen Geburt, eine Schädigung des Gewebes an der betreffenden Stelle durch Druck annehmen.

So häufig parametritische oder parakolpitische Abszesse in die Scheide durchbrechen, namentlich wenn sie sich in unmittelbarer Nähe eines kleinen Risses befinden, so selten kommt es vor, dass bei einer solchen Gelegenheit grössere Gefässe zur Eröffnung kommen, und stärkere Blutungen entstehen, wie in einem mitgeteilten Falle. Die Gefässe werden meistens umgangen, oder sind schon vorher durch Thromben verschlossen worden.

Die arrodierten Gefässe waren meistens Arterien, einmal sogar die Arteria hypogastrica, nur in einem Falle handelte es sich um eine Vene allein, die allerdings varicös erweitert war, und in einem andern waren Arterie und zugehörige Vene zugleich betroffen. Wenn wir aus den wenigen Beobachtungen einen Schluss ziehen dürfen, so ist es der, dass im Wochenbett durch Nekrose eröffnete Venen in allgemeinen nicht zu stärkeren Blutungen führen, wahrscheinlich weil vorher schon durch den Reiz der mortifizierten Gefässwand

sich ein genügender Thrombus gebildet hat, während anderseits bei eröffneten Arterien die Gefahr der Blutung sehr gross ist.

Teleangiektasien und Varicenbildung.

Phlebektasien der weiblichen Genitalien gehören zu den häufigsten Erkrankungen während der Schwangerschaft; besonders an den äussern Geschlechtsorganen und in der Scheide finden sich mehr oder weniger starke Erweiterungen der Venen fast regelmässig, während der Uterus viel seltener der Sitz solcher Gefässveränderungen ist.

Im allgemeinen sind die Bedingungen im Uterus für die Entstehung von Phlebektasien nicht sehr günstig, da die mächtige Uterusmuskulatur die Venen allseitig umgibt und so einen beständigen Druck auf sie ausübt, anderseits aber ist in der vollständigen Klappenlosigkeit der Uterusvenen (Mikschik) ein Moment gegeben, welches Stauungserscheinungen in diesem Organ begünstigen muss.

An der Portio treten öfters als Folge chronischer Stauungszustände und Hyperämie stark erweiterte venöse Gefässe, gelegentlich auch echte Teleangiektasien auf. Nicht selten trifft man letztere in Myomen, sie können daselbst als weite Bluträume einen grossen Teil der Geschwulst einnehmen.

Die ersten ausführlichen anatomischen Mitteilungen über Phlebektasien in der sonst normalen Uteruswandung verdanken wir Kaufmann. Er hat zwei Fälle von ausgedehnter Varixbildung zu beobachten Gelegenheit gehabt.

Im ersten Falle handelte es sich um eine 30jährige Primipara mit Nephritis, die nach einer protrahierten Zwillingsgeburt mit starker Nachblutung starb. Die Venen waren an der linken oberen Uterusecke und auf der linken vorderen und hinteren Uteruswand bis zu deren Mitte herab kolossal erweitert, ferner war noch die Vena spermatica sinistra stark varicös. Mikroskopisch ergab sich eine ausserordentliche Dünnheit der Wände der erweiterten Venen.

Der zweite Fall betraf eine notorische Potatrix von 41 Jahren. Beiderseits fanden sich die Venen des Plexus uterovaginalis und die Venae spermat. int., sowie der Plexus pampiniformis ungewöhnlich stark erweitert, ebenso die Venen zu beiden Seiten des Uterus zwischen den Blättern des Ligam. latum, so dass ein weiträumiges kavernöses System entstanden war. Die Varikositäten setzten sich nach unten namentlich auf die peripheren, am Scheitel des Uterus aber auch auf die tiefer gelegenen Abschnitte der Uteruswand fort. Die mikroskopische Untersuchung ergab eine Wucherung der Venenwandung durch chronische Phlebitis mit Gewebsneubildung, die zu ungleichmässiger Verdickung geführt hatte.

Ähnliche Veränderungen wie die eben beschriebenen erwähnt Falk von dem Uterus einer 24jährigen Frau, die dreimal geboren hatte und die seit der letzten Entbindung vor $^1/_4$ Jahr beständig an Blutabgang litt. An einem durch Probeexzision gewonnenen Stück aus der Cervix fanden sich mikroskopisch dichtgedrängte Blutgefässe, die sich zumeist als erweiterte Kapillaren und dünnwandige Venen erwiesen. Totalexstirpation per vaginam. Es ergab sich dabei, dass fast die ganze Cervix uteri in ähnlicher Weise verändert war.

Wenn wir uns nach den Ursachen dieser Ektasien umsehen, so müssen wir am ehesten von den mikroskopischen Bildern Aufschluss erwarten. In dem von Falk beschriebenen Falle handelte es sich zweifellos um eine echte Geschwulstbildung; wie wir über die Ätiologie der Geschwülste im allgemeinen noch sehr wenig wissen, so sind wir auch über diesen speziellen Fall ganz im unklaren.

Die beiden zuerst erwähnten Beobachtungen lassen eher einen diesbezüglichen Schluss zu. Kaufmann schliesst aus der Dünnheit und Zartheit der Venenwand in seinem ersten Falle, dass in den ektatischen Bezirken eine gewisse Schwäche und Widerstandslosigkeit bestanden haben muss, so dass die Gefässe bei der zunehmenden Stauung infolge Drucks des sich vergrössernden Uterus dem erhöhten Widerstand nachgegeben haben.

Auch im zweiten Falle sind wir wohl berechtigt, eine verminderte Widerstandskraft anzunehmen, welche bedingt war durch die chronische Phlebitis; hier hatte wahrscheinlich die Dehnung schon viel früher stattgefunden, vielleicht schon während der letzten Schwangerschaft.

Es ist leicht einzusehen, dass solche ausgedehnte Varicenbildung im Uterus für die Rückbildungsvorgänge im Wochenbett nicht gerade sehr günstig sein kann. Einerseits wird durch die weiten Bluträume die Kontraktionsfähigkeit der Uteruswandung zweifellos herabgesetzt, anderseits muss auch die Bildung fester Thromben in den kavernösen Räumen erschwert sein. Die Folge davon ist, dass sowohl während der Geburt, als auch im Wochenbett eine gewisse Neigung zu Blutung besteht, was auch schon zwei von den oben erwähnten Fällen gezeigt haben, in deren einem der Tod der betreffenden Frau gleich nach der Geburt die Folge der durch die Varicen bedingten Blutung war.

In folgendem sollen noch einige Fälle angeführt werden, die

z. T. anatomisch weniger genau untersucht sind, die aber trotzdem in klinischer Hinsicht nicht geringeres Interesse beanspruchen.

Der erste Fall entstammt einer Mitteilung Kilians:

24jährige Primipara. Die Geburt war vollständig normal verlaufen. Am 4. Tage entstand plötzlich eine starke Blutung, wobei 2 bis $2^1/_2$ Pfund Blut abgingen. Dieselbe war sehr stürmisch, kam jedoch rasch spontan zum Stehen, wiederholte sich aber noch viermal in derselben Weise, indem sie nur wenige Augenblicke dauerte und hierauf wieder stand, nämlich am 16., 22., 36. und 40. Tage des Wochenbettes, worauf infolge der häufigen Blutverluste der Tod eintrat.

Bei der Autopsie fiel auf der äusseren Uterusfläche eine blassrosenrote Stelle von der Grösse eines preussischen Talers auf, die etwas weich zu sein schien. Nach Eröffnung des Uterus bemerkte man sogleich eine Geschwulst von der Grösse eines Borsdorfer Apfels, von welcher ein daumenbreites $1^1/_2$ Zoll langes Stück der äusseren Bedeckung herabhing. Es war eine sehr stark entwickelte Teleangiektasie des Uterus mit einer Menge offener Gefässlumina. In der nächsten Umgebung der Geschwulst zeigte das Uterusgewebe konzentrisch ein starkes Gefässnetz. Die Geschwulst sass an der Placentarstelle.

Einen vollständig mit dem eben beschriebenen übereinstimmenden Fall von Teleangiektasie der inneren Uterusoberfläche, der ebenfalls durch Blutung endete, beobachtete Jäger bei einer Nichtschwangern.

Auch Lee fand bei einer an Metrorrhagien verstorbenen Frau bei der Sektion einen Uterus, dessen Substanz grösstenteils in einen teleangiektatischen Tumor umgewandelt war.

Folgenden Fall, den Hecker erlebte, werden wir eher hier, als bei den Risswunden einreihen:

Ca. 30 Jahre alte IV. Gebärende. Wendung zwei Stunden nach Abgang des Fruchtwassers wegen Querlage. Die Extraktion ist sehr schwierig, namentlich die Entwicklung des Kopfes. Eine nach der Geburt eintretende Blutung gibt die Indikation ab zu einer manuellen Placentarlösung. Am 9. Tage des Wochenbettes tritt beim Aufstehen eine profuse Blutung ein, die auf Tamponade steht, sich aber am 14., 17., 20., 22. und 31. Tage in heftiger Weise wiederholt. Am 33. Tage Exitus infolge hochgradiger Anämie.

Bei der Sektion fand sich im Uterus an der vorderen Wand des Cervikalkanales „eine etwa viergroschenstückgrosse dünne, gegen das Licht gehalten durchscheinende Stelle, die sich durch die strahlige Anordnung ihres Gewebes als Narbe dokumenierte". Etwa in der Mitte fand sich, von einem Gerinnsel bedeckt, ein offenes Gefässlumen, welches in ein in dem Bindegewebe zwischen Blase und Uterus gelegenes enorm ektatisches venöses Gefässnetz führte, dessen einzelne Teile von der Dicke einer Rabenfeder waren.

Hecker glaubt, dass bei der Extraktion des voluminösen Kopfes das Gefäss angerissen und dass dessen Verschluss durch die Bildung der beschriebenen Narbe verhindert worden sei.

Amann berichtet von einer starken Blutung im Anschluss an die Geburt infolge ektatischer Venen am äusseren Muttermund und im Fornix vaginae.

Folgende Beobachtung, die ich der Freundlichkeit von Herrn Dr. Schäppi in Zürich verdanke, möchte ich noch eingehender mitteilen, obgleich es sich um eine Blutung direkt nach der Geburt handelt, da ihre Veröffentlichung noch nirgends ausführlicher erfolgt ist:

Frau M. D., 26 Jahre alt, IIpara, Frühgeburt im 8. Monat, Querlage. Fruchtwasser vor 3 Stunden abgegangen, Wendung und Extraktion infolgedessen sehr schwierig. Gleich nachher erhebliche Blutung, die trotz Expression der Placenta anhält. Massage, heisse Spülungen. Uterus ziemlich gut kontrahiert. Die Blutung dauert immer gleichmässig fort, Blut exquisit venös. Tamponade des Uterus. Die Gaze, die bald durchblutet ist, wird nach einiger Zeit erneuert. Die genaue Exploration ergibt nirgends eine Verletzung. Trotz dritter Tamponade dauert die Blutung an. Tod der Frau 5 Stunden nach der Geburt an Anämie.

Die Sektion ergibt an der Placentarstelle, welche die hintere Uteruswand einnimmt, mehrere kleine Varicen, von denen die grössten ca. linsengross sind. Im übrigen bieten Scheide und Uterus keine pathologischen Verhältnisse dar.

Ruptur von Varicen an den äussern Genitalien während der Geburt sind vielfach beobachtet worden. Die Blutung kann dabei gelegentlich so stark sein, dass der Tod der betreffenden Frau in wenigen Minuten erfolgt, wie dies z. B. Dützmann und Streudel berichten.

Fälle von Spätblutungen bedingt durch Phlebektasien der Vulva oder Vagina sind mir in der Literatur keine begegnet. Es wird dies wahrscheinlich damit zusammenhängen, dass sich diese Gefässerweiterungen nach der Geburt gewöhnlich sehr rasch wieder zurückbilden und deshalb keine Veranlassung zu stärkeren Blutungen mehr geben können.

Symptomatologie und Therapie.

Wenn wir nun auf die Symptomatologie zu sprechen kommen, so müssen wir uns zuerst fragen, ob es überhaupt gerechtfertigt ist, Blutungen, deren Ätiologie, wie wir eben gesehen haben, so verschieden ist, von einem einheitlichen Gesichtspunkte aus zu behandeln und gemeinsam zu besprechen. Ich glaube, dass dies wohl angeht; denn trotz der äusserlichen Unterschiede bei der Entstehung der Blutungen handelt es sich doch immer um denselben Vorgang, nämlich um die primäre oder sekundäre Eröffnung grösserer Gefässe, und zwar meistens um Arterien, seltener Venen, so dass wir schon

von vornherein annehmen können, dass, trotz der Verschiedenheit der anatomischen Verhältnisse, die resultierenden Erscheinungen im allgemeinen grosse Ähnlichkeit aufweisen werden. Auch der Unterschied zwischen arteriellen und venösen Blutungen ist merkwürdigerweise nicht so gross, dass wir eine prinzipielle Trennung vornehmen müssten.

Die folgenden Angaben gelten daher zusammenfassend für sämtliche oben erwähnte Hämorrhagien aus pathologischen Wunden.

In den meisten Fällen beginnt die Blutung ganz plötzlich ohne irgend welche Anzeichen. Das Wochenbett ist vorher ganz normal verlaufen, die Frau hat sich des besten Wohlbefindens erfreut, und ganz unerwartet überrascht die Blutung die Ahnungslose, die sich oftmals noch im Bett befindet oder aber schon begonnen hat, ihren Hausgeschäften nachzugehen.

Nur in wenigen Fällen haben vorher Temperatursteigerungen darauf hingewiesen, dass sich in den Genitalien noch pathologische Vorgänge abspielen. Dies war fast regelmässig der Fall bei den durch Drucknekrosen bedingten Hämorrhagien, indem hier, wie wir gesehen haben, die hinzutretende Infektion bei der Mortifikation des geschädigten Stückes eine wesentliche Rolle spielen kann.

Gelegentlich kommt es auch vor, dass eine stärkere Bewegung, z. B. das Aufstehen oder nur das Aufsitzen im Bett, die Blutung direkt zur Folge hat. Die Erklärung für diese Erscheinung liegt auf der Hand. Das die Blutung verursachende Gefäss ist durch ein nur lose aufsitzendes Gerinnsel geschlossen worden, und eine geringe Bewegung des Uterus genügt, dasselbe zu lösen und die Blutung wieder zu entfachen.

Mikschik gibt für seine Patientin an, dass die Blutung zum ersten Mal nach einem Ärger aufgetreten sei.

Auffallen muss, wie selten den beschriebenen Spätblutungen eine Blutung während oder direkt nach der Geburt vorausgegangen ist. Namentlich bei den Cervixrisssen sollte man erwarten, dass sich die entstandene Verletzung gleich nach der Geburt durch eine Blutung bemerkbar mache. Warum diese so oft ausbleibt, um dann erst nach einigen Tagen aufzutreten, ist eigentlich nicht ganz leicht verständlich. Am ehesten noch können wir es uns erklären, wenn wir, wie schon anderwärts, auch für diese Fälle der festen Kontraktion des frisch entbundenen Uterus die grösste Rolle bei der Blutstillung beimessen. Lassen die Kontraktionen im späteren Wochenbett nach, so wird entsprechend die Tendenz zu Blutungen

steigen. Zweifellos spielen allerdings in manchen Fällen auch nekrotisierende, arrodierende Prozesse eine Rolle, die ein mehr oder weniger geschädigtes, ja selbst gesundes Gefäss eröffnen können.

Der Zeitpunkt, an dem die erste Blutung aufzutreten pflegt, ist sehr verschieden, in keinem Falle jedoch liegt er vor dem 4. und nach dem 22. Tage. Der 4. Tag ist einmal notiert, der 5. zweimal, wieder je einmal der 6. und 7. Tag, der 9. drei- und der 10. zweimal, weiter je einmal der 11. und 16. Tag, zweimal der 19. und wieder nur einmal der 20. und 22. Am frühesten einzutreten scheinen die Blutungen, die aus Rissen stammen, die meistens zwischen dem 5. und 7. Tage erfolgen, ebenso die Varixblutungen, während die durch Ulcera und Drucknekrosen bedingten Hämorrhagien später in Erscheinung treten und zwar erst vom 10. Tage an.

In den meisten Fällen kommt die erste Blutung nach einiger Zeit zum Stehen, um sich dann nach kürzerer oder längerer Zeit zu wiederholen; viermal war sie so stark, dass ihr die Frau gleich erlegen ist; dreimal handelte es sich dabei um Rissblutungen. In einem weitern Falle, in dem die Blutung nur ein einziges Mal auftrat, konnte die Frau nur durch rasch ausgeführte Tamponade am Leben erhalten werden. Eine zweimalige Blutung ist in zwei Fällen notiert, je in drei Fällen erfolgte die Blutung drei- und in zweien fünfmal, je in einem Falle sechs- und siebenmal, während bei drei Blutungen die Häufigkeit nicht angegeben ist.

Sehr charakteristisch ist auch die Dauer und Intensität der einzelnen Hämorrhagien. Nur in wenigen Fällen wird angegeben, dass die Blutung schwach war und längere Zeit andauerte, meist ist sie sehr heftig und dauert nur vorübergehend, indem sie entweder spontan zum Stehen kommt, oder künstlich gestillt wird, oder aber so stark ist, dass ihr die Frau sofort erliegt.

Eine Ausnahme macht eigentlich nur die Hämophilie, bei der die Blutung meist nur schwach ist, aber längere Zeit andauert und dadurch die Patientin in hohem Masse gefährden kann. Ein typisches Beispiel dafür ist der Kehrersche Fall, wo mehrere Wochen lang Epistaxis und Genitalblutung miteinander abwechselten, bis die Frau den beständigen Blutverlusten erlag. Interessant ist dieser Fall noch durch die Form, in der die Blutung erfolgte, indem das Blut fast immer nur in Gerinnseln abging, welche genau die Form des Uteruscavums besassen.

In der überwiegenden Mehrzahl der Fälle wurden von den Blutungen Mehrgebärende betroffen, nur einmal bei einer Blutung

infolge ausgedehnter Teleangiektasien handelte es sich um eine Primipara. Dreimal war die Frau vorher von ihrem zweiten Kinde entbunden worden, zweimal von ihrem dritten, einmal vom vierten, je zweimal vom sechsten und siebenten und einmal sogar vom neunten. Entsprechend der Bevorzugung der Mehrgebärenden betrug das Alter der Patientinnen immer über 23 Jahre.

Die Prognose dieser Formen puerperaler Spätblutungen ist eine sehr schlechte. In den oben genauer mitgeteilten 15 Fällen starben die Frauen 12 mal, was einer Mortalität von 80 % entspricht.

Was die Therapie anbelangt, so können wir uns kurz fassen. Ist bei einer Spätblutung im Wochenbett eine der erwähnten Ursachen sichergestellt oder wenigstens sehr wahrscheinlisch gemacht, so ist die grösste Aussicht auf Erhaltung des Lebens der betreffenden Patientin in einer möglicht rasch ausgeführten Operation gelegen. Sollte es irgendwie möglich sein, das blutende Gefäss direkt freizulegen, so wird die Unterbindung desselben angezeigt sein, in allen andern Fällen ist die Aufsuchung und Unterbindung der Art. uterina und event. die Exstirpation des Uterus nach irgend einer der geübten Methoden vorzunehmen. Sind die äussern Umstände derart ungünstig, dass eine Operation nicht sofort vorgenommen werden kann, so wird eine feste Tamponade der Vagina und event. des Uterus in den meisten Fällen die Blutung vorübergehend zu stillen vermögen.

Es ist mir noch eine angenehme Pflicht, den Herren Prof. Ahlfeld, Prof. Kehrer, Prof. Küstner, Prof. Olshausen, Prof. Opitz und Dr. Schäppi für ihre freundlichen Mitteilungen meinen besten Dank auszusprechen, ebenso Herrn Dr. R. Oeri für die Anfertigung der Zeichnungen.

Literatur.

Ahlfeld, Berichte und Arbeiten aus der geburtsh. gynäk. Klinik zu Marburg 1887, Bd. 3 S. 74.

Derselbe, Lehrbuch der Geburtshilfe. Leipzig 1903, S. 600 und 704.

Amann, Klinik der Wochenbettkrankheiten. Stuttgart 1876, S. 212.

v. Braun-Fernwald, Genitalblutungen bei Wöchnerinnen, v. Winckel, Handbuch der Geburtshilfe, Bd. 3, Abt. 2.

Braun, Über die Nosogenie der intrauterinen Placental-Polypen. Allgem. Wiener mediz. Zeitung 1860, S. 351 und Zeitschrift der k. k. Gesellsch. der Ärzte zu Wien 1860, Nr. 44, S. 700.

Bloch, Puerperale Spätblutung. Berliner klin. Wochenschrift 1882, Nr. 22, S. 336.

Boivin, Analekten für Frauenkrankheiten 1840, Bd. 2, S. 533.

Börner, Über Bluterkrankheit in ihrer Bedeutung für die Gynäkol. Wiener med. Wochenschr. 1878, S. 892.

Bornow, Haematoma vulvae — Tod durch Verblutung. Allgem. med. Zentralzeitung 1878, S. 1197.

Chiari, Braun, Späth, Klinik der Geburtshilfe und Gynäkol. Erlangen 1855, S. 218.

Dauber, Münch. med. Wochenschr. 1904, S. 1528.

Dickinson, Über Verletzungen der Cervix uteri als Ursache der puerperalen Nachblutungen und der sekund. Blutungen. Philad. med. and surg. Reporter 1882, Bd. 47, S. 729 und Schmids Jahrbücher, Bd. 197, S. 254.

Duncan, On intrauterine puerperal Coagula. Edinburgh medic. Journal 1880, Bd. 25, pag. 769.

Dützmann, Geburtskomplikat. bei ausgedehnter Varicenbildung. Monatsschrift f. Geburtsh. und Gynäk. 1903, Bd. 17.

Earle, Lumley, On flooding after delivery. London 1865 und Schmids Jahrb., Bd. 132, S. 343.

Engel, Tödliche Metrorrhagie infolge partieller Lähmung des Uterus. Medizin. Jahrb. des k. k. österreich. Staates. Wien 1840, Bd. 22, S. 310.

Falk, Über eine teleangiekt. Veränderung fast der ganzen Cervix uteri. Monatsschr. f. Geburtsh. und Gynäk. 1898, Bd. 8, S. 41.

Fehling, Zur Frage der zweckmässigsten Behandlung der Nachgeburtszeit. Zentralblatt f. Gynäkol. 1880, Bd. 4, S. 586.

Ferber, Die Blutgeschwülste in der Nachbarschaft der inneren Geschlechtsteile des Weibes ausserh. des Puerperiums. Schmids Jahrbücher, Bd. 135, S. 321.

Frank, Drei lebenbedrohende, innerhalb 8 Tage stattgefundene Blutungen nach vorausgegangener Selbstentwicklung und normalem Puerperium. Zentralblatt für Gynäkol. 1880, Bd. 4, S. 247.

Freund, Geburtsstörungen durch Verletzung der Gebärmutter. Winckels Handbuch d. Geburtsh., Bd. 2, Abt. 3, S. 216.

Füth, Ein Fall von Postpartum-Blutung und Genitalhämatomen. Zentralblatt f. Gynäkol. 1892, Bd. 16, S. 268.

Gorst, Note on a rare form of uterine Haemorrhage. The British medic. Journal 1880, July 3, pag. 14.

Gräfe, Zur Lehre von den puerperalen Spätblutungen. Zeitschrift f. Geburtsh. und Gynäkol. 1886, Bd. 12, S. 328.

Grandidier, Über die erbliche Neigung zu tödlichen Blutungen oder die sogen. Bluterkrankheit. Kassel 1840.

Derselbe, Die Hämophilie. Leipzig 1855.

Harder, Ein Fall von menstrueller Verblutung. Diss. Kiel 1885.

Hecker, Verhandl. der Gesellsch. f. Geburtsh. in Berlin. Monatsschr. f. Geburtskunde 1856, Bd. 7, S. 1.

v. Herff, Das Kindbettfieber. Winckels Handbuch d. Geburtsh., Bd. 3, Abteil. 2.

Herr, Die Lähmung der Placentarstelle eine Ursache der Spätblutung im Wochenbett. Der prakt. Arzt 1879, S. 25.

Hertz, Das Intrauterinpessarium als Haemostaticum im Wochenbette. Monatsschrift f. Geburtskunde und Frauenkrankheiten 1867, Bd. 30, S. 81.

Hewitt, Traumatic Aneurism of the uterine Artery. Fatal Haemorrhage. Transactions of the obstetrical Society of London 1867, Vol. 9, pag. 246 und Schmids Jahrbücher, Bd. 142, S. 245.

Jäger, Holschers Hannoversche Annalen 1836, Bd. 1.

Jastrebow, Zur Lehre von den polypenförmigen Vorragungen der Placentarstelle. Zentralblatt für Gynäkologie 1882, Bd. 6, S. 45.

Johnston, Pract. Midwifery 1858, S. 501.

Kaufmann, Über Phlebektasien des Uterus und seiner Adnexe. Zeitschrift f. Geburtsh. und Gynäkol. 1897, Bd. 37, S. 201.

Kehrer, Blutungen im Wochenbett. Müllers Handbuch d. Geburtshilfe 1889, Bd. 3, S. 434.

Derselbe, Über Spätblutungen im Wochenbett. Der prakt. Arzt 1876, Nr. 1 und 2.

Derselbe, Die Hämophilie beim weiblichen Geschlecht. Archiv für Gynäkologie 1876, Bd. 10, S. 201.

Kilian, Metrorrhagia in puerperio. Holschers Hannoversche Annalen f. die gesamte Heilkunde 1836, Bd. 1, S. 47 u. 82.

Kiwisch, Klinische Vorträge über spezielle Pathologie und Therapie der Krankheiten d. weiblichen Geschlechts. Die Krankheiten der Gebärmutter. Prag 1845.

Kleinwächter, Blutungen im Wochenbett. Sänger und v. Herff, Enzyklopädie d. Geburtsh. und Gynäkol. Leipzig 1900, Bd. 1, S. 180.

Künzig, Über das Hämatom der Vulva und Vagina. Diss. Tübingen 1896.

Küstner, Die Behandlung d. Postpartum-Blutungen. Deutsche med. Wochenschrift 1890, S. 5.

Derselbe, Einheilen von Netzpartien in die Uterushöhle nach Perforat. mit der Curette. Monatsschrift f. Geburtsh. und Gynäkol., Bd. 18, S. 246.

Lafargue, Journal hebdomadaire des progrès des sciences 1835, August.

Lee, Holschers Hannoversche Annalen 1836, Bd. 1.

Legg, Wickham, Zur Lehre von der Hämophilie. Schmids Jahrbücher 1872, Bd. 156, S. 162.

Lehmann, Ein Beitrag zur Lehre über die Rupturen des Uterus und der Vagina. Monatsschrift f. Geburtskunde und Frauenkrankheiten 1858, Bd. 12, S. 432.

Maslowsky, Annales de gynécologie 1880, S. 245.

M'Clintock, Clinical Memoirs on Diseases of Women. Dublin 1863.

Mikschik, Bemerkungen über Metrorrhagien im Wochenbett, veranlasst durch zurückgebliebene Placenta-Reste. Zeitschr. d. k. k. Gesellsch. d. Ärzte zu Wien 1854, Bd. 1, S. 478.

Montgomery, zit. nach Earle.

Moossen, Über Spätblutungen im Wochenbett. Diss. Würzburg 1905.

Müllerheim, Über Arteriosklerose der weiblichen Genitalorgane. Verhandl. d. Gesellsch. f. Geburtsh. und Gynäkol. zu Berlin. Zeitschr. f. Geburtsh. und Gynäkol. 1897, Bd. 36, S. 355.

Mundé, Secondary puerperal hemorrhage. The medical Record. New York 1883, S. 102.

Nasse, Horns Archiv f. mediz. Erfahrung 1820, S. 385.

Opitz, Über gefährliche Blutungen in geburtshilfl. Fällen und deren Behandlung. Zeitschr. f. ärztl. Fortbildung 1904, S. 615.

Preston, Rupture of Uterus caused by Ascites of Foetus. The Lancet 1883, July 7, S. 11.

Reinicke, Die Sklerose der Uterusarterien. Archiv f. Gynäkol., Bd. 53, S. 340.

Ritter von Rittershain, Österreich. Jahrbücher f. Pädiatrik 1871, Bd. 1, S. 127.

Roberton, Über Spätblutungen der Gebärmutter im Wochenbett. Analekten für Frauenkrankheiten 1840, Bd. 2, S. 533.

Salomo, Kleinerts allgem. Repertorium d. deutschen mediz.-chirurg. Journalistik 1835.

Scanzoni, Lehrbuch der Krankheiten d. weibl. Sexualorgane. Wien 1875, S. 318.

Derselbe, Die Genese des fibrinösen oder Blutpolypen d. Uterus. Verhandl. der physikal.-med. Gesellsch. in Würzburg 1851, Bd. 2, S. 30.

Schaffezyk, Die primären und die Dauererfolge der künstlichen Frühgeburt bei engem Becken. Archiv für Gynäkologie 1905, Bd. 75, S. 655.

Schäppi, Korrespondenzblatt f. Schweizer Ärzte 1901, S. 226.

Schröder, Über fibrinöse und Placentarpolypen. Würzburg 1870.

Derselbe, Über fibrinöse und Placentarpolypen. Scanzonis Beiträge f. Geburtsk. und Gynäkol. 1873, Bd. 7, S. 1.

Simmonds, Über Blutungen des Endometriums bei Sklerose der Uterinarterien. Münch. med. Wochenschr. 1900, S. 52.

Streudel, Beobachtung einer tödlichen Verblutung, veranlasst durch Berstung eines Blutaderknotens während d. Geburt. Medizin. Korrespondenzblatt d. Württembergischen ärztl. Vereins 1834, Nr. 1.

Stumpf, Über hämorrhagische Erkrankungen im Wochenbette und während d. Menstruation. Archiv f. Gynäkol. 1889, Bd. 34, S. 89.

Theilhaber, Die sogen. chron. Metritis, ihre Ursache und ihre Symptome. Archiv f. Gyn. 1903, Bd. 70, S. 411.

Ursing, Bemerkungen über d. erbliche Disposition zu tödlichen Blutungen. Medizin. Annalen d. Grossherzogl. Bad. Sanitätskommiss. 1837, Bd. 3, S. 424.

Wehle, Über Hämophilie bei einer Gebärenden. Zentralbl. f. Gynäkol. 1893, S. 672.

Winckel, Pathologie und Therapie d. Wochenbettes 1878, S. 134.

Druck von C. Grumbach in Leipzig.